kind & radiologie

Das Magazin für die Pädiatrische Radiologie, 9. Jahrgang, Heft 31, 1/2012
ISSN 1614-9440

Kinderradiologie – Informationen für Eltern

Aus dem Inhalt:

- Schwerpunktthema: Informationen für Eltern über die Kinderradiologie
- Sonographie
- Magnetresonanztomographie (MRT)
- Röntgen/Durchleuchtung
- Computertomographie (CT)

www.kind-und-radiologie.eu

In eigener Sache

Astrid Sälzer

Liebe Eltern,

aufgrund meiner langjährigen Berufserfahrung als MTRA weiß ich, dass die Untersuchungen in der Radiologie nicht nur bei Kindern sehr häufig angstbesetzt sind. Die Gründe hierfür sind sehr vielfältig.

Zum einen arbeiten wir teilweise mit sehr großen, furcht-einflößenden Geräten, zum anderen arbeiten wir mit Röntgenstrahlung (im Röntgen, der Computertomographie oder der Durchleuchtung), was viele Menschen verunsichert, da sie wenig darüber wissen und es mit Tschernobyl oder Fukushima irgendwie in Verbindung bringen.

Die Magnetresonanztomographie (auch Kernspintomographie) wird oft als die „enge und laute Röhre" bezeichnet, nur der Ultraschall ist einzig als harmlos entlarvt, denn immerhin wird jede schwangere Frau damit untersucht.

Es gibt also viele unterschiedliche Untersuchungsmethoden, bei denen immer die Frage besteht, welche Methode ist wann anzuwenden und wie funktioniert sie überhaupt? Nicht zu unterschätzen ist in vielen Fällen auch die Angst der Eltern vor der Diagnose. Sehr verständlich, dass sie sich Sorgen um ihr Kind machen und ihre Unruhe schon bei der Durchführung der Untersuchung auf das Kind übertragen können. Wir haben bei uns in der kinderradiologischen Praxis die Erfahrung gemacht, dass eine gute Aufklärung der erste Schritt zu einer guten und angstfreien Untersuchung ist.

Damit Sie als Eltern einen Überblick über die unterschiedlichen bildgebenden Untersuchungsmethoden in der Kinderradiologie erhalten, haben wir uns vom Förderverein kind & radiologie e.V. mit dieser Ausgabe ganz diesem Thema gewidmet. Wir hoffen, dass Sie damit geeignete Informationen erhalten, um in Zukunft gewappneter in Untersuchungen mit Ihrem Kind gehen können.

Falls wir es nicht geschafft haben, alle Ihre Fragen zu beantworten, können Sie sich jederzeit mit uns in Verbindung setzen. Über unsere Homepage www.kind-und-radiologie.eu können Sie eine E-Mail direkt an den Förderverein kind & radiologie e.V. schicken, dann helfen wir Ihnen gerne weiter. Sie können aber auch auf unserer Homepage herumstöbern, dort finden Sie sicherlich weitere interessante Informationen.

Ihre

Astrid Sälzer

Inhalt

3-9 **In eigener Sache**
- Liebe Eltern
- Warum wir Kinderradiologie benötigen
- Königliche Auszeichnung für Prof. Dr. Morteza Meradji

11-21 **Sonographie**
- Warum diese Methode für Ihr Kind ausgewählt wurde
- Funktionsweise
- Was Sie erwartet
- Was Sie für den Termin beachten müssen
- Sonographie für Kinder

23-37 **Magnetresonanztomographie (MRT)**
- Warum diese Methode für Ihr Kind ausgewählt wurde
- Funktionsweise
- Was Sie erwartet
- Was Sie für den Termin beachten müssen
- Magnetresonanztomographie für Kinder

39-49 **Röntgen & Durchleuchtung**
- Warum diese Methode für Ihr Kind ausgewählt wurde
- Funktionsweise
- Was Sie erwartet
- Was Sie für den Termin beachten müssen
- Röntgen für Kinder

51-61 **Computertomographie**
- Warum diese Methode für Ihr Kind ausgewählt wurde
- Funktionsweise
- Was Sie erwartet
- Was Sie für den Termin beachten müssen
- Computertomographie für Kinder

62 **Impressum**

Förderverein „kind & radiologie“ e.V.

Warum wir Kinderradiologie benötigen

Rundbrief

Kinder sind keine Erwachsenen im „Kleinformat“

Kinder sind anders als Erwachsene, in Allem: sie wachsen noch, sind kleiner, haben andere Proportionen, haben die Probleme der Unreife, benehmen sich anders, zeigen eventuell Fehlbildungen, haben Kinderkrankheiten und ein anderes Spektrum von Infektionskrankheiten, haben andere Tumorerkrankungen, kühlen schneller aus, sind strahlensensibler...

Deshalb brauchen Kinder eine besondere Radiologie: Die Kinderradiologie!

Die Untersuchungen müssen mit der richtigen Technik durchgeführt werden, d.h. soweit wie möglich auf Röntgenuntersuchungen verzichten bzw. auf Ultraschall und MRT ausweichen, Fixationsvorrichtungen bei Säuglingen verwenden, mit der Untersuchung warten, bis das Kind tief schläft, Wärmelampen bereithalten, sorgfältige Planung der Untersuchungen, Kenntnisse der besonderen Röntgenanatomie des Säuglings- und Kindesalters, strikte Beachtung des Strahlenschutzes.

Abb. 1 a, b: *Beispiel für einen speziellen Halteapparat zur Thoraxaufnahme beim Säugling. „Hinein in die Babix-Hülle! Einatmen auf Kommando werde ich nicht! Und Luft anhalten auch nicht!“*

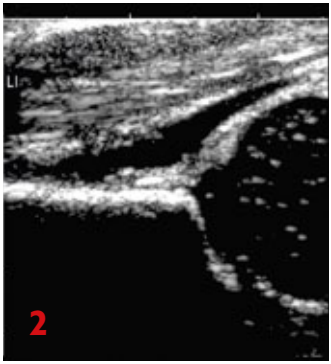

Die bildgebende Diagnostik bei Kindern und Jugendlichen unterscheidet sich grundlegend von der der Erwachsenen !

Abb. 2: *Beispiel für eine kleine Struktur: Sonographische Darstellung der nur ca. 3 cm großen Hüftgelenkspfanne bei einem Neugeborenen. Normalbefund.*

Abb. 3 a-c: Beispiel für eine muskuläre Einengung des Magenausgangs (Hypertrophe Pylorusstenose, sog. „Magenpförtnerkrampf“) bei einem wenige Tage alten männlichen Säugling. Inzwischen wird diese Diagnose nur noch mittels Ultraschalldiagnostik gestellt (Abb. 3 a, b).

Die früher übliche Kontrastmitteldarstellung unter Röntgendurchleuchtung (Abb. 3c) ist heute obsolet!

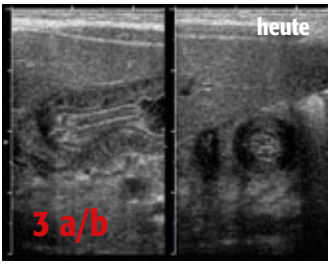

Fundamentale Unterschiede erfordern kinderspezifische Untersuchungsmethodiken

1. Die abzubildenden Strukturen sind oft sehr klein! Entsprechend werden Methoden benötigt, die eine hohe Detailerkennbarkeit ermöglichen – dies möglichst ohne oder nur mit sehr geringer Strahlenbelastung.

2. Das kindliche Gewebe ist wesentlich strahlensensibler als das eines Erwachsenen. Daher legen die Kinderradiologen besonders viel Wert darauf, nach Möglichkeit die nicht strahlenbelastenden Methoden (Sonographie und Magnetresonanztomographie) anzuwenden.

3. Die Erkrankungen von Kindern kommen oft nur in bestimmten Altersgruppen vor – es kann daher sein, dass sie demjenigen, der vorwiegend erwachsene Patienten untersucht, gar nicht bekannt sind!

4. Normvarianten und altersübliche Befunde des wachsenden Skeletts müssen dem Untersucher bekannt sein – ansonsten drohen Fehlbefunde. Leicht werden Frakturen für Wachstumsfugen gehalten und umgekehrt!

5. Manche Strukturen sind nur in einem bestimmtem Lebensalter sichtbar.

6. Kinder brauchen eine intensivere Zuwendung, um eine Untersuchung zu tolerieren. Es ist daher sehr wichtig, eine kindgerechte Untersuchungssituation zu schaffen.

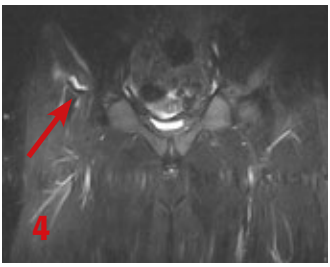

Abb. 4: Beispiel für im höheren Lebensalter nicht mehr nachweisbare Strukturen, die auch einmal einen Krankheitswert haben können: Apophysenabriß der Rectus femoris-Sehne (Pfeil) an ihrem Ansatz am Becken (Spina iliaca anterior inferior) – typische Befundkonstellation bei sportlichen Jugendlichen.

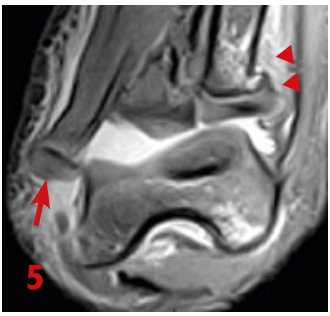

Abb. 5: Abriß eines Knochenkerns („Epicondylus ulnaris“), s. Pfeil. Man erkennt gut den Muskel, der den abgerissenen Knochenkern vom Oberarm wegzieht. OP-Indikation! Außerdem: Stauchungsfraktur des proximalen Radius, Pfeilköpfe.

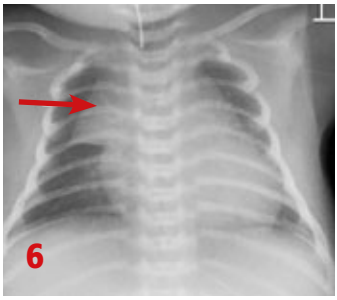

Abb. 6: Beispiel für eine normale Struktur im Säuglingssalter. Der Thymus hat eine Größe, die beim Erwachsenen für einen bösartigen Tumor spräche. Die mit dem Pfeil gekennzeichnete Gewebsformation entspricht dem normalen Thymus eines Säuglings im Röntgenbild. Es handelt sich sicher nicht um eine Pneumonie und auch nicht um einen Tumor. Sollte ein Befunder sich hier nicht sicher sein: der Ultraschall hilft weiter! (Nicht die Computertomographie!).

Besondere Kenntnisse: Der Thymus bildet sich bei Kindern im Alter von 3 Jahren zurück und ist später, wie bei Erwachsenen, nicht mehr sichtbar. Interessant ist, daß nach schwerer Krankheit von kleinen Kindern der Thymus in der Erholungsphase des Immunsystems sehr groß werden kann (sog. „Rebound-Effekt“). Man kann so oft indirekt folgern, dass es dem Kind, z.B. nach Operationen oder einer Infektion, wieder gut geht.

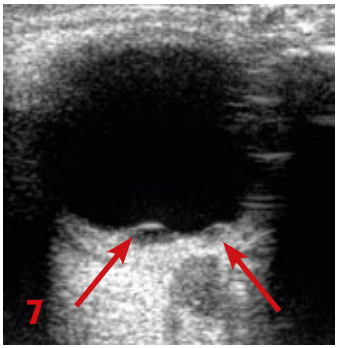

Abb. 7: Beispiel für die Erhärtung des Verdachts auf Kindesmißhandlung. Die echoarmen Formationen in Nachbarschaft der Papilla nervi optici repräsentieren Retinablutungen (Pfeil) nach Schütteln des Kindes.

7. Kinder haben einen natürlichen Bewegungsdrang. Dieser kann dazu führen, dass die Untersuchung eines Kindes sehr zeitaufwendig wird. Dieser höhere Zeitaufwand muß bei Kinderuntersuchungen auch vergütet werden! (Vgl. Abb. 8)

8. Zur bildgebenden Diagnostik kommen Kinder immer mindestens in Begleitung eines Elternteils. Auch dieser wünscht Aufklärung, Zuwendung, Information, und dies vor und nach der Untersuchung. Ein Zusatzaufgabe, die die in der Regel höchst engagierten Kinderradiologen selbstverständlich wahrnehmen.

9. Die Fragestellungen in der Kinder- und Jugendradiologie sind anders als in der Erwachsenenradiologie. Diagnosen können sich segensreich oder fatal für das gesamte weitere Leben des jungen Patienten auswirken!

Abb. 8: Beispiel für eine Untersuchungssituation, in der ein Kleinkind durch die Anwesenheit der Mutter in der MRT-Röhre das Kind beruhigt wird. Eine Narkose des Kindes, wie sie von Allgemeinradiologen in solchen Situationen bei unruhigen Kindern oft gefordert und angewendet wird, ist bei geschickter Gestaltung der Untersuchungssituation nicht nötig! Das braucht aber auch Zeit.

Kinderradiologie ist etwas Besonderes. Sie ist faszinierend und vielseitig. Aber: eine gute Ausbildung und ständige Fortbildungen sind notwendig, wenn man die kindgerechten Untersuchungstechniken und die korrekte Befundung der Bilder von Kindern beherrschen will.

Königliche Auszeichnung für Prof. Dr. Morteza Meradji

Professor Dr. Morteza Meradji – Offizier des Ordens Oranje-Nassau

Freitag, den 10. Juni 2011 hat Prof. Meradji in Anerkennung seiner außergewöhnlichen Verdienste für die Gesellschaft sowie die radiologische Versorgung von Kindern eine königliche Auszeichnung erhalten: Er wurde zum Offizier des Ordens Oranje-Nassau ernannt. Der iranische Kinderarzt Meradji studierte Medizin in Hamburg und wurde dort 1959 promoviert. Er spezialisierte sich zum Facharzt für Radiologie (1969) mit Kenntnissen in Kinderradiologie (vom Nestor der deutschen Kinderradiologie, Prof. Lassrich) und zum Facharzt für Kinderheilkunde (1970). Er kommt 1970 nach Rotterdam, um die erste Kinderradiologie aufzubauen. Seine Arbeit wird sehr geschätzt und er ist sehr beliebt. Das zeigt sich auch an den Untersuchungszahlen der radiologischen Abteilung des Sophia Kinderkrankenhauses, die von einigen tausenden auf 25.000 pro Jahr ansteigen.

1990 wird er zum Professor für Kinderradiologie, dem ersten in den Niederlanden, ernannt. Daneben hat er unzählige wissenschaftliche Vorträge gehalten und Publikationen erstellt. Unvergessen sind auch seine Diskussionsbeiträge auf den Jahrestagungen der GPR, die er regelmäßig mit den Worten „Wir hebben" und dann folgte eine konkrete und sehr hohe Zahl von Patienten mit dieser Erkrankung „gesehen und dabei bemerkt...." Es war jedes Mal eine Bereicherung!

1993 richtet er zusammen mit dem unvergessenen Peter Kramer eine Stiftung zur Förderung der Kinderradiologie in den Niederlanden ein, die Kurse organisiert und Stipendien verteilt. 1989 organisierte er die Jahrestagung der GPR. Für seine unermesslichen Verdienste für die Kinderradiolgie wurde er mit den Ehrenmitgliedschaften der ESPR und GPR geehrt. Nach seiner Emeritierung 1998 bleibt er aktiv. Seine Stiftung 'International Foundation for Pediatric Imaging Aid' finanziert ein Kinderradiologisches Zentrum in Teheran (Iran). Seit 2000 ist er wieder teilzeitig (40%) im Sophia Kinderkrankenhaus tätig. Sein Honorar dafür geht vollständig an die Stiftung. Neben der Kinderradiologie widmet er sich der Politik und dem Gärtnern zu Hause.

Die Kollegen in den Niederlanden und den deutschsprachigen Ländern gratulieren Prof. Meradji für diese Anerkennung und wünschen ihm noch viele Jahre in guter Gesundheit.

Morteza, van harte!
Dr. Chris R. Staalman

Auch K&R gratuliert ganz herzlich!

Wir widmen diese Ausgabe unseres Magazins k&r Herrn Prof. Dr. Meradji!

Bildgebungsverfahren:

Sonographie

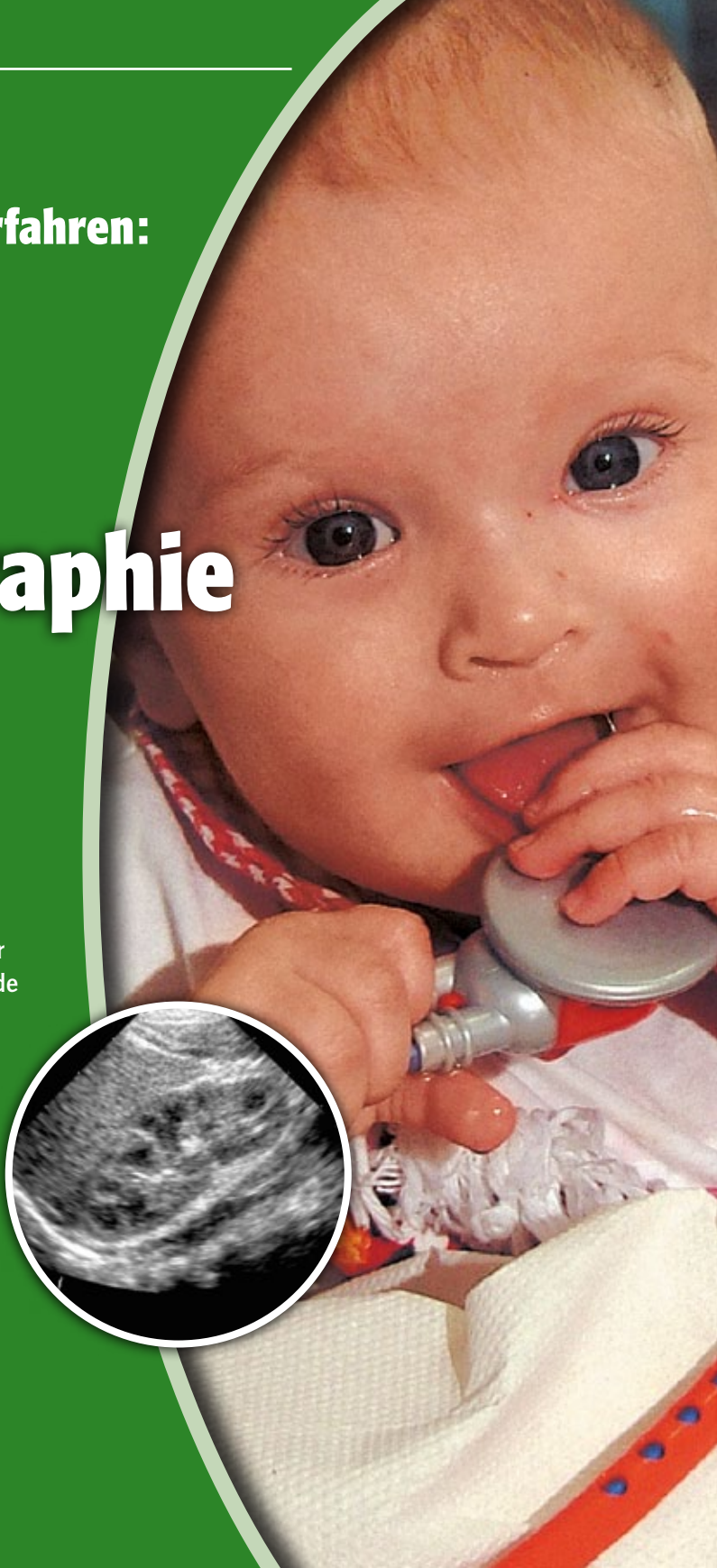

- Warum diese Methode für Ihr Kind ausgewählt wurde
- Funktionsweise
- Was Sie erwartet
- Was Sie für den Termin beachten müssen
- Sonographie für Kinder – eine altersgerechte Darstellung

Cornelia Schröder, Andreas Kohl

Warum wurde Sonographie für Ihr Kind ausgewählt?

Eine moderne kinderradiologische Diagnostik ist ohne die Sonographie (= Ultraschall) nicht denkbar. Da das Verfahren nicht strahlenbelastend ist und keine Nachteile für den jungen Patienten bekannt sind, ist die Ultraschalluntersuchung für viele Körperregionen heute eine etablierte Methode und sowohl von Ärzten als auch von Eltern akzeptiert. Wir wollen Sie als Eltern im Folgenden mit Informationen versorgen, die Ihnen helfen sollen, eine Ultraschalluntersuchung Ihres Kindes gut durchführen zu lassen und Ihnen Einiges zur Methode und möglichen Befunden erklären werden.

Abb. 1: Kind mit Ärztin bei einer Ultraschalluntersuchung

Die Sonographie als Untersuchungsmethode wird für Ihr Kind dann ausgewählt, wenn man von einer Körperregion möglichst wenig invasiv (also ohne Strahlenbelastung und ohne Narkose/Sedierung) eine Bildgebung erhalten möchte. Durchgeführt werden Ultraschalluntersuchungen von Kindern und Jugendlichen meist durch Kinderärzte, seltener durch Ärzte für Allgemeinmedizin oder auch Radiologen und Orthopäden.

Die wenigen Kinderradiologen in Deutschland (ca. 85) sind meist in großen Kinderkliniken (oft an Universitäten) und nur selten in der ambulanten Praxis tätig.

Die Industrie hat gerade in den letzten 10 Jahren alle Anstrengungen unternommen, um die technischen Bedingungen deutlich zu optimieren. Die Bildqualität von Sonographiebildern hat sich kontinuierlich verbessert, der Bildaufbau geht schneller als früher, Artefakte können vermieden oder durch bestimmte Rechenverfahren herausgerechnet werden.

Die Möglichkeiten der Schallköpfe sind vielfältiger geworden, es gibt für viele Körperregionen angepaßte

Schallköpfe mit speziellen Eigenschaften, sodaß auch kleine Objekte (z.B. Lymphknoten) brilliant dargestellt und somit besser beurteilt werden können. Auch dient die Sonographie längst nicht mehr nur als bildgebendes Verfahren, es lassen sich z.B. auch Durchflußgeschwindigkeiten in Blutgefäßen ermitteln oder auch Gewebeeigenschaften mittels spezieller Ultraschallkontrastmittel untersuchen.

Abb. 2: Kind mit Ultraschallgel am Hals bei der Untersuchung der Schilddrüse

Auch eine Domäne der noch wenigen Durchleuchtungsuntersuchungen in der Kinderradiologie, nämlich die MCU-Untersuchung, wird bereits teilweise durch die kontrastmittelgestützte Ultraschalluntersuchung abgelöst. Hierbei wird eine Flüssigkeit, die winzige lufthaltige Kügelchen (Schaum) enthält, in die Harnblase eingebracht, sodass man erkennen kann, ob es zu einem Rückfluss von Urin bzw. lufthaltigen Kügelchen in die Harnleiter und/oder die Nieren kommt. Wenn auch nicht alle Fragen, die mittels einer Durchleuchtungsuntersuchung beantwortet werden können, auch in gleicher Weise mittels der Kontrastmittelsonographie geklärt werden können, wird die Sonographie in Zukunft auf diesem Gebiet zumindest bei Verlaufskontrollen dazu führen, dass für die Kinder strahlenbelastende Untersuchungen eingespart werden können – ein großer Vorteil!

Neue Meßverfahren haben dazu geführt, dass mit speziellen Schallköpfen jetzt auch ein 3-D-Datensatz mittels Ultraschall aufgenommen werden kann – dies mit allen Möglichkeiten der Rekonstruktion diverser Ebenen oder dreidimensionaler Ansichten, wie wir sie aus den anderen Schnittbildverfahren (CT und MRT) bereits kennen. Auch eine Fusion von Ultraschallbildern mit Darstellungen anderer Verfahren ist inzwischen möglich – dies wird bei der Diagnostik am Erwachsenen z.B. zur Lokalisation und Charakterisierung von Veränderungen in der Leber angewendet.

Eines muss allerdings hier erwähnt werden: so schön und verlockend die Sonographie als Methode auch ist, es gibt mehrere Gegebenheiten, die bei ihrem Einsatz bedacht werden sollten:

1. Nur dem Geübten mit genügender Erfahrung erschließen sich die Dinge, die die Methode uns sagen will! Das ist eigentlich banal, beim Ultraschall aber besonders wichtig, da gerade dies Verfahren sehr untersucherabhängig ist. Sprich: was vom Schallkopf und auch vom Hirn des Untersuchers nicht erfaßt wird, ist

Die häufigsten Indikationen / Fragestellungen bei Kindern

Untersuchungsregion	Fragestellung/Indikation
Bauch/Abdomen	Bauchschmerzen Stuhlgangsprobleme Blähbauch Gedeihstörung entzündliche Darmerkrankung
Nieren/ ableitende Harnwege	Harnwegsinfektion Harntransportstörung U3 Nierenbeckenerweiterung
Hüftgelenke	U3 Schmerz (V. a. Coxitis, Erguß)
Schädel – Das Schädelinnere ist sonographisch nur bis zum 1 Lebensjahr beurteilbar	Z. n. Sturz, V. a. Fraktur oder Blutung Atypisches Schädelwachstum atypische Kopfform (z.B. Balkonstirn) Verdacht auf Hirndruck, Raumforderung Verdacht auf Fehlbildung
Magen	Verdacht auf gastroösophagealen Reflux Verdacht auf Pylorusstenose
Schilddrüse	Verdacht auf Struma Verdacht auf Entzündung (Thyreoiditis)
Hoden	Hodensuche Hodentorsion
Hals	Atypische Schwellung/Schmerz
Inneres Genitale	Vorzeitige Pubertät Fehlbildung

später nicht auf den Bildern zu sehen und auch nicht im Befund enthalten – kein Zweitbefunder kann hier korrigierend tätig werden.

Der untersuchende Arzt muß während der Ultraschalluntersuchung immer voll konzentriert und aufnahmebereit sein – lediglich Standardaufnahmen anzufertigen genügt hier nicht! Dies ist sicher eine Untersuchungssituation, die gerade bei kleinen, zappeligen und schreienden Kindern eine Herausforderung darstellt.

2. Kleine Kinder sind durchaus nicht einfacher zu untersuchen als große. „Mal eben" den Bauch anschauen und sofort die Ursache für die Bauchschmerzen herausfinden – so einfach geht dies im täglichen Leben nicht. Oft muss für das Kind erst eine angenehme Untersuchungssituation geschaffen werden (Wärmelampe, etwas zu Trinken, Spieluhr, Mutterkontakt usw.), bis die ersten Bilder überhaupt angefertigt werden können. Ist diese Situation hergestellt, sollte der Untersucher mit einem klaren Konzept die Bilder erstellen – hierbei hilft ungemein, wenn der zuweisende Arzt eine klare Fragestellung mit auf den Weg gegeben hat oder zumindest einer der Eltern die klinische Problemstellung eindeutig beschreiben kann.

3. Wenn eine Ultraschalluntersuchung keinen krankhaften Befund erbringt, die Symptomatik des Kindes aber so dramatisch ist, dass eine Erkrankung wahrscheinlich ist, muß mit

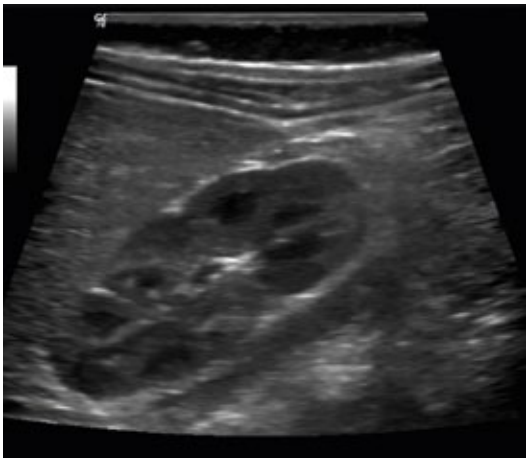

Abb. 3: normale Niere eines Neugeborenen

Abb. 4: normale Niere eines Kleinkindes

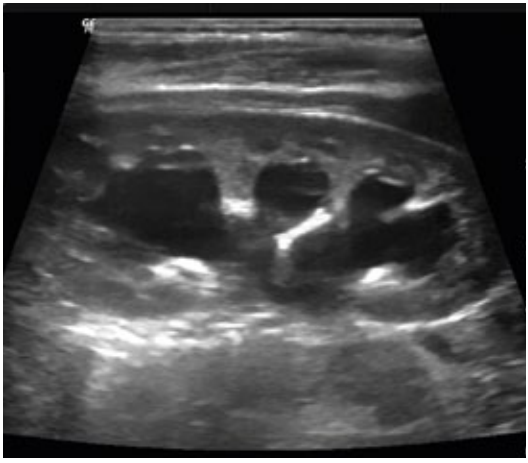

Abb. 5: Harnstransportstörung/erweitertes Nierenbeckenkelchsystem

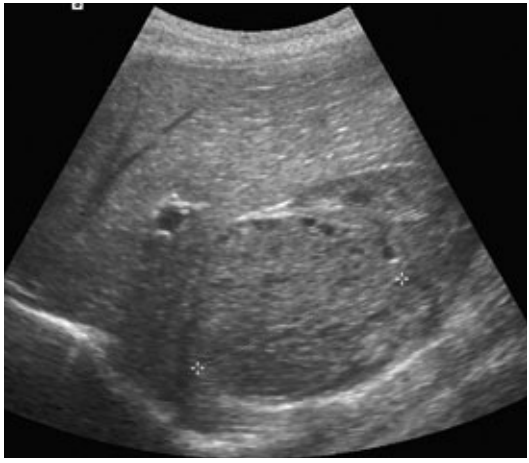

Abb. 6: Nierentumor (Wilmstumor)

anderen Methoden weiter gesucht werden. Welches dann die geeignete Methode im Einzelfall ist, sollten die Eltern mit dem untersuchenden Kinderradiologen/Radiologen oder ihrem Kinderarzt/Hausarzt besprechen. Oft wird in solchen Fällen zu einer ergänzenden MRT-Untersuchung geraten werden.

4. Die seit Jahren sehr schlechte Honorierung von Ultraschalluntersuchungen (zwischen 11 bis 15 Euro pro Untersuchung) und auch die inflationäre Anwendung am erwachsenen Patienten hat dazu geführt, dass die Methode von vielen nicht mehr besonders geschätzt wird („ist ja nur Schall und Rauch", „produziert nur Fragezeichen" usw. hört man vielfach). Dies ist gerade in der Kinderradiologie falsch! Die Methode an sich ist sehr aussagefähig. Gerade bei Kindern, die ja im Allgemeinen schlank und daher gut untersuchbar sind, lassen sich mit moderner Technik sehr aussagefähige Bilder

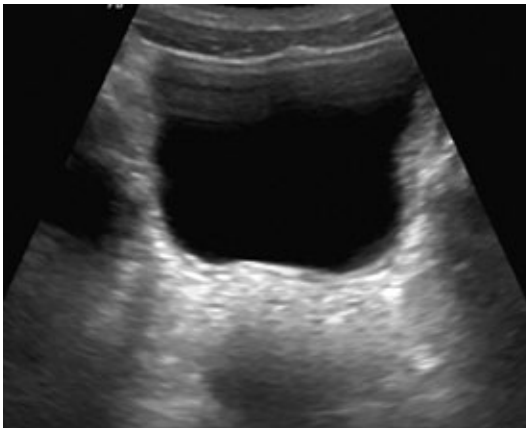

Abb. 7: normale Harnblasenwand

Abb. 8: verdickte Harnblasenwand bei Cystitis

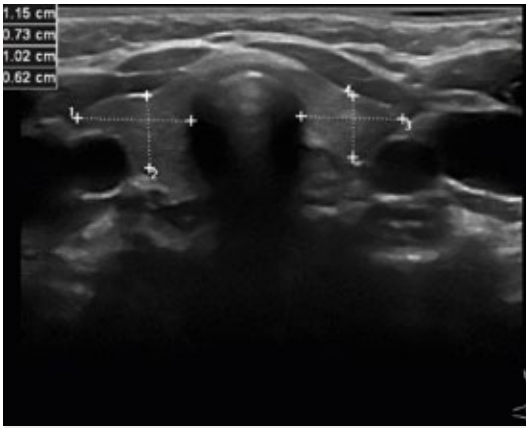

Abb. 9: normale Schilddrüse

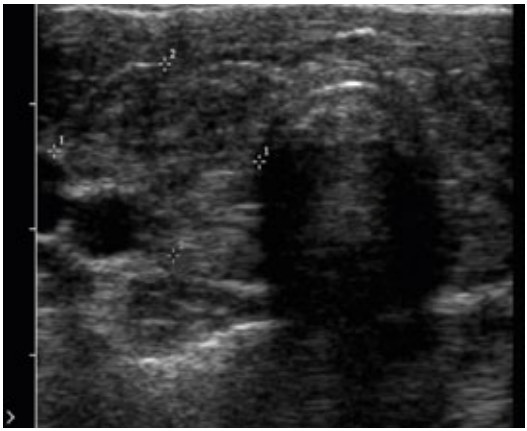

Abb. 10: Thyreoiditis Hashimoto



Abb. 11: normales Hüftgelenk bei der U3

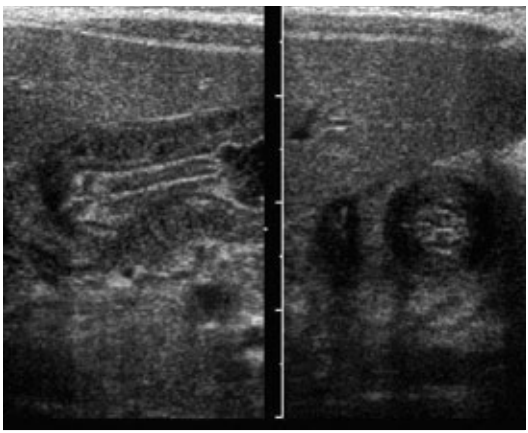

Abb. 12: Hypertrophe Pylorusstenose längs und quer

anfertigen, wenn der Untersucher entsprechend ausgebildet und erfahren ist. Sie als Eltern finden diese Spezialisten z.B. über die Internetseiten:

- www.kind-und-radiologie.eu und
- www.kinder-radiologie.org

Falls Ihr Kinderarzt die Untersuchung nicht selbst durchführt, kennt er meist einen Kollegen, der bei der Fragestellung Ihres Kindes weiterhelfen kann.

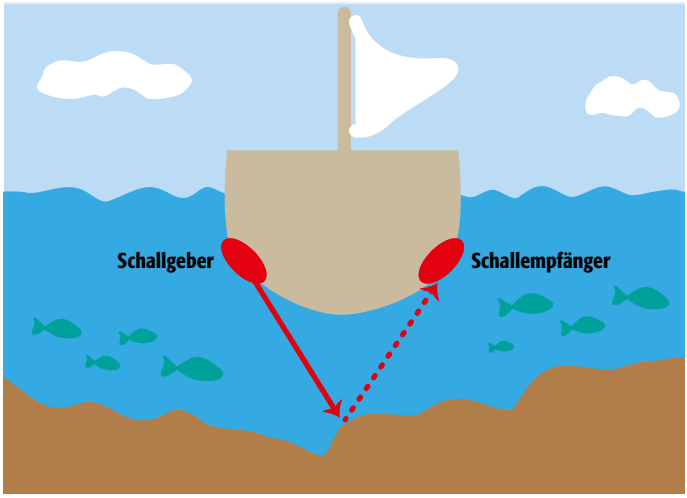

Abb. 13: Ultraschall funktioniert wie das Echolot der Schiffe.

Wie funktioniert die Methode?

Bei einer Ultraschalluntersuchung sendet und empfängt man Schallwellen mittels eines sogenannten „Schallkopfes". Dabei läßt sich die Wellenlänge dieser Schallwellen in bestimmten Bereichen einstellen bzw. anwählen, die Schallwellen sind für den Menschen unhörbar und liegen im Bereich zwischen 2,5 und 12 (bis 20, teilweise bis 40) Mhz. Ausgesandt und wieder aufgefangen werden die Schallwellen von kleinen Kristallen (sog. „Piezoelementen"), die in bestimmter Weise innerhalb eines Schallkopfes angeordnet sind und deren Antwort (Echo) auf aufgefangene Schallwellen dann in ein elektrisches Signal umgewandelt wird. Es gibt Schallköpfe, die mehrere Reihen von diesen Kristallen enthalten (Multiarrayschallköpfe) und somit eine besonders hohe Auflösung der Bilder erreichen. Die erhaltenen Signale sind charakteristisch für bestimmte Gewebe und werden dann Grauwerten zugeordnet. Durch bestimmte Rechenverfahren (z.B. „speckle reduction") lassen sich inwischen störende Echos herausfiltern, sodass im Vergleich zu den „pixeligen" Bildern früherer Gerätegenerationen jetzt brillante, glatte und scharfe Bilder entstehen. Dem Untersucher muß klar sein, welche Inhomogenität in einem Gewebe einem wirklichen Befund und welche eventuell einem Artefakt entspricht.

Kindern kann man gut erklären, dass der Ultraschall sehr ähnlich funktioniert wie das Echolot der Schiffe, wenn diese den Meeresboden vermessen oder nach Fischschwärmen suchen (s. Abb. 13).

Durch „Anschallen" eines Blutgefäßes unter einem speziellen Winkel und mit bestimmter Frequenz lassen sich Durchflußgeschwindigkeiten in Gefäßen bestimmen. Dies ist nützlich, wenn z.B. eine Gefäßverengung („Stenose") beurteilt werden soll, oder eine genaue Unterscheidung von durchbluteten Gefäßen und zystischen Bereichen in bestimmten Organen z.B. Schilddrüse.

Wichtig ist, dass der Schallkopf einen guten Kontakt zur Haut des Patienten hat, deswegen wird ein Kontaktgel – Ultraschallgel – verwendet. Dieses verhindert, dass Luft zwischen dem Schallkopf und der Haut ist, was zu Bildstörungen (Artefakten) führen würde.

Was erwartet Sie und Ihr Kind?

Für eine Ultraschalluntersuchung sollten Sie als Eltern ca. 1 Stunde Zeit einkalkulieren, wobei die Untersuchung selbst je nach Organ und Fragestellung ca. 20 bis 30 Minuten dauern kann. Wenn der die Untersuchung durchführende Arzt mehrere Sonographien bei Kindern anfertigen muss, kann es leicht zu Wartezeiten kommen, falls eines der Kinder nicht so „mitmacht", wie man es sich wünscht.

Da Sie solche Verhaltensweisen meist aus eigener Erfahrung kennen, werden Sie hierfür sicher Verständnis haben und kalkulieren lieber etwas mehr Zeit ein (auch bei der Parkuhr!). Insofern ist es immer gut, für das eigene Kind etwas zu Trinken und auch zum Spielen mitzubringen.

Abb. 14 Nicht jedes Kind mag den Ultraschall sofort …

Abb. 15: … manchmal muß man flüchten. Bei Papa ist es doch sicherer!

Wenn die Ultraschalluntersuchung beginnt, wird der Arzt dem Kind ein Ultraschallgel auf die zu untersuchende Region streichen. Dies Ultraschallgel dient als Kontaktgel und wird meistens vor der Anwendung angewärmt (z.B. im Flaschenwärmer). Es sollte Ihr Kind daher nicht erschrecken.

Dann wird der Arzt den Schallkopf über die Untersuchungsregion bewegen, die entstehenden Bilder am Monitor mit Ihnen gemeinsam betrachten und die wesentlichen Bilder im Computer abspeichern. Aller Wahrscheinlichkeit nach wird er während der Untersuchung Ihnen den Befund erklären.

Später wird der Untersucher einen schriftlichen Befund erstellen und diesen an Ihren überweisenden Arzt senden, eventuell auch in Kombination mit den Bildern.

Insgesamt ist eine Ultraschalluntersuchung für Ihr Kind harmlos und technisch leicht durchzuführen. Sie erfordert vom Arzt allerdings hohe Konzentration und eine bestimmte, umfassende Ausbildung. Die Bilddaten werden über viele Jahre gespeichert, so dass Sie als Eltern auch später noch Kopien der Bilder, z.B. als Papierausdrucke oder auf einer CD, bekommen können.

Was müssen Sie für den Termin beachten?

Für eine Ultraschalluntersuchung sind nur wenige Dinge zu beachten:

1. Falls Ihr Kind noch klein ist, nehmen Sie am besten alles mit, was das Kind zufriedenstellt: etwas zu Trinken, eine frische Windel, möglicherweise ein Spielzeug.

2. Wählen Sie eine Zeit aus, in der das Kind üblicherweise schläfrig/friedlich ist und voraussichtlich nicht erschreckt auf eine neue Umgebung reagiert.

3. Bei Untersuchungen des Bauchraumes und insbesondere der Nieren sollte das Kind zu Beginn der Untersuchung eine gefüllte Harnblase haben. Das gelingt natürlich nur bei größeren Kindern. Sollten Sie schon bei der Ankunft beim untersuchenden Arzt feststellen, dass ihr Kind gerne dringend zur Toilette gehen möchte, informieren Sie das Personal darüber. Möglicherweise kann der Arzt zeitnah die ersten Bilder machen, da die Beurteilung der Harnblase bei einigen Fragestellungen sehr wichtig ist.

4. Manche Kinder haben sehr viele Darmgase im Bauch („Meteorismus"). Sollte man dies vor der Ultraschalluntersuchung schon wissen, kann man als Vorbereitung für die Sonographie entblähende Medikamente oder Fencheltee geben. Oft schafft man damit deutlich bessere Untersuchungsbedingungen, denn „Luft ist der Feind des Ultraschallers".

5. Bei größeren Kindern: ein Arztbesuch ist immer ein gewisser Stress, der verarbeitet werden will. Erklären Sie ihrem Kind, dass beim Ultraschall nur Fotos gemacht werden und dass nichts weh tun wird. Sagen Sie ihm schon vor der Untersuchung, dass keinerlei Spritze oder sonstiges zu erwarten ist! Kinder lieben es, etwas Schönes gemeinsam mit den Eltern zu machen – planen Sie etwas Derartiges, wenn Ihr Kind die Untersuchung mutig mitgemacht hat.

6. Nach einer Schädelsonographie: setzen Sie dem Kind eine Mütze oder Kapuze auf, wenn Sie wieder nach draussen gehen. Oft sind die Haare noch feucht vom Ultraschallgel und das Kind braucht eine Mütze, um vor einer Erkältung geschützt zu werden!

7. Lassen Sie bei kleinen Kindern nicht unmittelbar anschließend an eine Impfung beim Kinderarzt oder Hausarzt eine Ultraschalluntersuchung bei einem weiteren Arzt machen. Ihr Kind hat dann im Allgemeinen einen „Weißkittel" noch als unangenehmen Zeitgenossen in Erinnerung, der ihm weh getan hat und wird das dem nächsten Arzt unmißverständlich zeigen.

Liebe Eltern,
wir wünschen Ihnen beste Gesundheit für Ihr Kind und konnten Ihnen hoffentlich mit den obigen Informationen zu Ultraschalluntersuchungen bei Kindern und Jugendlichen etwas weiterhelfen. Sollten Sie noch Fragen haben, schicken Sie uns gerne eine Mail unter: **mail@kind-und-radiologie.eu**

▶ **Dr. Cornelia Schröder · Kinderradiologische Praxis**
Prüner Gang 16 - 20 · D-24103 KIEL
▶ **Dr. Andreas Kohl · Kinder- und Jugendmedizin**
Rutkamp 1-3 · D-24111 Kiel

Abb. 1: Ulli, das Ultraschallgerät, macht täglich viele schnelle und gute Untersuchungen für Kinder und Jugendliche.

Sonographie für Kinder

Liebe Kinder,

ich bin das Ultraschallgerät und viele hier nennen mich Ulli. Die Untersuchungen, die bei mir gemacht werden gehen alle sehr schnell und tun gar nicht weh.

Wenn Du zu mir kommen musst, dann darfst Du Dich als erstes ganz gemütlich auf meine Liege legen. Dann bekommst Du von dem Arzt oder der Ärztin eine Zaubercreme auf den Bauch, die ist oftmals ein bisschen angewärmt, damit man keinen Schreck bekommt und sich wohl fühlt.

Diese Zaubercreme macht es dann möglich, dass ich mit meinem Fotoapparat (Schallkopf), der ungefähr so groß ist wie eine Hand, durch Deine Haut schauen kann. Mit dem Fotoapparat rutscht die Ärztin oder der Arzt dann auf Deiner Haut herum und ich kann ganz viele Fotos von allen Deinen inneren Organen machen. Wir geben uns immer viel Mühe, gute Bilder zu erhalten, und es wäre toll, wenn Du mithilfst. Das kannst Du z.B. dadurch, dass Du hin und wieder Luft anhältst, wenn es Dir gesagt wird.

Abb. 2: Ultraschall tut nicht weh und ist auch für Kinder spannend! Sie können auf dem Bildschirm in vielen Fällen mit zusehen, wie es in ihrem Körper aussieht.

Wenn Du ruhig liegen bleibst, bist Du nach ganz kurzer Zeit fertig.

Wenn wir Deinen Bauch oder Unterbauch untersuchen sollen, ist es für uns sehr wichtig, dass Du vor der Untersuchung auf keinen Fall mehr Pipi machst. Wir brauchen nämlich unbedingt eine volle Blase, damit die Bilder perfekt werden.

Für alle anderen Untersuchungen musst Du nichts beachten. Bei vielen Ultraschall-Untersuchungen kannst Du mit auf den Bildschirm schauen. Es ist spannend, sich selbst von innen zu sehen!

Du darfst gerne deinen Lieblingsteddy zur Untersuchung mitnehmen, der kann dann auch zugucken oder mit Dir kuscheln.



Tommy

Die Geschichten vom kleinen Kernspintomographen

– Jetzt auch als Booklet, 8 S., zum Preis von 4,50 € zzgl. Versand –

„Tommy und Berta“

Tommy, der kleine Kernspintomograph, war erschöpft. Erst gestern war er „gelandet“, hier in der Radiologischen Praxis, und das noch dazu etwas unsanft. Das lag daran, dass der Kranführer, der ihn auf den Haken genommen und ihn mit Hilfe von langen Gurten hatte durch die Luft schweben lassen, im Moment des Aufsetzens des Magneten einen Niesanfall bekommen hatte! Ausgerechnet in diesem Moment!

Dabei war diese Schaukelei durch die Luft – vom Tieflader bis zur riesigen Maueröffnung im 1. Stock der Radiologischen Praxis, ohnehin schon so aufregend gewesen – Tommy hatte kurzfristig das Gefühl gehabt, er könne fliegen! Bis in den wunderbaren blauen Himmel... ob andere Magneten auch schon? ...rrrummms... hatte es da gemacht – und eine unsanfte Landung den kleinen Magneten aus seinen Träumen gerissen. ...

Ihr wollt wissen, wie die Geschichte weitergeht ? Bestellt doch das schöne Büchlein mit der ganzen Geschichte beim Förderverein „Kind&Radiologie“.
mail@kind-und-radiologie.eu

Bildgebungsverfahren:

MRT – Magnetresonanz-tomographie

- Warum diese Methode für Ihr Kind ausgewählt wurde
- Funktionsweise
- Was Sie erwartet
- Was Sie für den Termin beachten müssen
- MRT für Kinder – eine altersgerechte Darstellung

Yvonne Baron

Warum wurde die Magnetresonanztomographie für Ihr Kind ausgewählt?

Liebes Kind, sehr geehrte Eltern,

gerade haben Sie eine Überweisung zu einer MRT-Untersuchung Ihres Kindes erhalten. Aber - was ist das eigentlich? Wie funktioniert es? Wer führt es durch? Wofür eignet es sich? Was kommt konkret auf Sie zu? Was gibt es vorher für Sie zu beachten? Diese Fragen sollen im Folgenden beantwortet werden.

Am liebsten würden wir Radiologen bei Kindern alles mit MRT oder Sonographie untersuchen. Denn beide Verfahren arbeiten völlig ohne Röntgenstrahlen. Glücklicherweise kann man heutzutage sehr vieles mit diesen beiden Methoden erkennen.

Es gibt prinzipiell keinen Körperteil, den man nicht mit der MRT untersuchen kann. Besonders häufig werden Gehirn, Rückenmark und Wirbelsäule, Gelenke, Muskulatur und Weichgewebe untersucht. Innere Organe wie Leber, Herz, Nieren und Blutgefäße kann man ebenfalls darstellen.

Es macht allerdings nicht bei allen Fragestellungen Sinn, ein MRT durchzuführen. Zum Beispiel kann man nach wie vor Veränderungen in der Lunge, z.B. eine Entzündung, oder einen einfachen, unkomplizierten Knochenbruch an Armen oder Beinen besser und schneller mit Röntgenstrahlen untersuchen.

Abb. 1: Gerade beim MRT ist die Aufklärung über die Untersuchung für Kinder und Eltern sehr wichtig. Mutige Geschwisterkinder können hilfreich sein!

Wie funktioniert MRT?

MRT steht für MagnetResonanzTomographie. Sie gehört zu den modernsten Untersuchungsverfahren. Schauen wir uns die Begriffe doch mal im Einzelnen an.

Tomographie bedeutet ganz allgemein Schnitt- oder Schichtbilddarstellung (von altgriechisch tome = Schnitt und graphein = schreiben). Man kann damit ein Objekt schichtweise darstellen. So, wie man z.B. eine Salami tatsächlich in lauter dünne Scheiben schneiden kann, so kann man den menschlichen Körper in lauter virtuellen Querschnitten oder anderen Schichtführungen in jeder gewünschten Ebene darstellen – und das ganz ohne Röntgenstrahlen. Insofern ist die Methode für Kinder ideal.

MagnetResonanz bezeichnet die Technik, mit der diese Bilder erzeugt werden. Dafür ist zunächst ein sehr starkes sogenanntes statisches Magnetfeld erforderlich, das immer „eingeschaltet" ist, das heißt, es ist tagein tagaus, Tag und Nacht im Untersuchungsraum vorhanden. Das ist sinnvoll, weil es schwierig und langwierig zu erzeugen ist. Dazu wird eine elektrische Stromschleife (Induktionsschleife) benötigt, die sich ohne allzu viel weitere Energiezufuhr selbst aufrechterhält. Dies erreicht man, indem die Stromleiter durch Helium-Flüssiggas auf fast

Die häufigsten Indikationen/Fragestellungen bei Kindern im MRT

Fangen wir mal am Kopf an:

- Kopfschmerz
- Übelkeit
- Schlappheit
- Trinkschwäche
- Krampfanfälle
- Sehstörungen
- Hörstörungen
- Schmerzen beim Kauen
- Fehlbildungen
- Ausbreitungsdiagnostik von Entzündungen
- Ausbreitungsdiagnostik von Geschwülsten
- Entwicklungsauffälligkeiten bei den klinischen Untersuchungen
- Entwicklungsverzögerung
- Normabweichungen der Kopfumfangskurve
- Unfälle, Sportunfälle

Weiter geht's am Brustkorb

- Herzfehler, bekannte oder Verdacht auf Fehlbildungen
- Ausbreitungsdiagnostik von Entzündungen
- Ausbreitungsdiagnostik von Geschwülsten
- Unfälle, Sportunfälle

Bauch

- Bauchschmerzen
- Durchfall
- Verstopfung
- Blut im Stuhl
- Fehlbildungen
- Ausbreitungsdiagnostik von Entzündungen
- Ausbreitungsdiagnostik von Geschwülsten
- Unfälle, Sportunfälle

Wirbelsäule und Rückenmark

- Rückenschmerzen
- Skoliosen (Wirbelsäulenverbiegungen)
- Schmerzen, die in Arme, Beine oder Kopf ausstrahlen
- Schonverhalten
- Lähmungen
- Fehlbildungen
- Ausbreitungsdiagnostik von Entzündungen
- Ausbreitungsdiagnostik von Geschwülsten
- Unfälle, Sportunfälle

Arme und Beine, Hände und Füße

- Schmerzen
- Schonverhalten
- Lähmungen
- Fehlbildungen
- Durchblutungsstörungen
- Ausbreitungsdiagnostik von Entzündungen
- Ausbreitungsdiagnostik von Geschwülsten
- Unfälle, Sportunfälle

Allgemein

- Entwicklungsauffälligkeiten bei den klinischen Untersuchungen
- Entwicklungsverzögerung

–273 °C gekühlt werden. So werden sie supraleitend. Bei den derzeit üblichen Geräten liegt die Magnetfeldstärke bei 1.5 - 3.0 Tesla. 1.5 Tesla ist etwa 25.000mal soviel wie die Erdanziehung an den Polen (62 µ T). Um solch ein Magnetfeld künstlich zu erzeugen und von der Außenwelt abzuschirmen, braucht man eine große Menge Metall und Technik. Entsprechend ist ein Magnetresonanztomograph sehr schwer. Abb. 2 „MRT im Anflug" zeigt die Anlieferung eines tonnenschweren MRT am Kran in der Luft. Im Prinzip zeigt dieses Bild schon den Aufbau, den Sie in den meisten Fällen auch im Untersuchungsraum sehen werden, nämlich einen

Abb. 2: MRT im Anflug. Man erkennt den Magnetzylinder – das „Raumschiff" – mit der Gantryöffnung für die Couch. Selbst das Kopfkissen ist schon da!

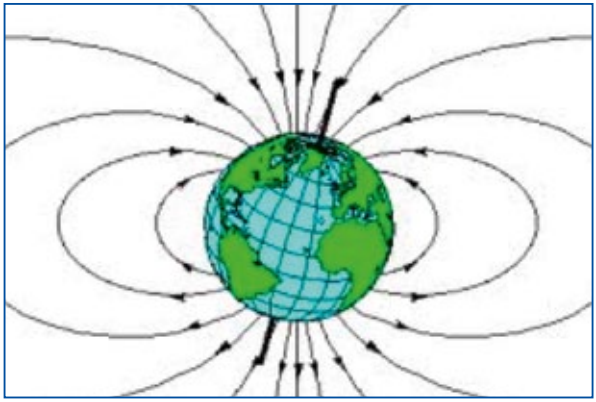

Abb. 3: Wie die Erde drehen sich auch die kleinen Protonen-Dipole etwas „eierig", also schief, d. h. sie präzedieren oder – anders ausgedrückt – sie haben einen „Spin".

ca. 1.70 m langen Tunnel, „Gantryöffnung" genannt, in dem sich eine fahrbare „Couch", also eine gleitende Untersuchungsliege, befindet. Die Gantryöffnung ist 70-80 cm weit. Für Kinder ist also immer reichlich Platz. Andere MRT-Geräte, sogenannte „offene" Magnetsysteme, sehen von der Seite aus wie ein Sandwich oder ein Burger, in den eine Untersuchungsliege hineinfährt, werden aber bei Kindern ungern eingesetzt, weil die Untersuchungen viel länger dauern.

Ja, und was ist jetzt mit den Bildern? Was bewirkt dieses Magnetfeld denn nun im menschlichen Körper? Zunächst einmal nichts, was der Patient spürt. Aber die Wasserstoffatome (Protonen) – und unser Körper besteht nun einmal zu ca. 70 % aus Wasser - werden beeinflusst.

Man kann sie sich als winzige Dipole, wie die Erde mit einem Nord- und einem Südpol, vorstellen (s. Abb. 3). Wie die Erde kreiseln sie um sich selbst. Daher kommt der zweite Name für die Methode: Kernspintomographie. Die Wasserstoffatome oder Protonen stehen dabei für den (Atom-) Kern, die kreiselnde Bewegung, auch Drehimpuls, nennt man „Spin". Das statische Magnetfeld im MRT ändert nun die Ausrichtung dieser kleinen kreiselnden Dipole. Noch gibt es aber keine Bilder.

Jetzt wird dieses zuvor gleichmäßige statische Magnetfeld gezielt durch sogenannte Gradientenschaltungen beeinflusst, also zum Beispiel am Kopfende etwas stärker als am Fußende und dann wieder umgekehrt. So erkennt das System, wo im Körper welche Wasserstoffatome sitzen. Diese Gradienten schalten sehr schnell, im Millisekundenbereich. Sie versetzen sich dadurch selbst in schlagartige Schwingungen. Das verursacht recht laute Klopfgeräusche, die manchmal an Rap oder Hip-Hop erinnern. Die Patienten bekommen Ohrschützer, damit es nicht ganz so laut ist wie in der Disco (s. Abb. 5). Aber immer noch haben wir kein einziges Bild.

Nun kommt die Sache mit der Resonanz (Widerhall). Resonanz, also ein Echo, kann es ja nur geben, wenn vorher eine Welle ausgesandt wurde, die dann zurückgeworfen wird. Und genau das passiert: über eine Spule werden Radiofrequenzsignale, in einem 1.5 T-MRT mit der Frequenz 64 MHz und mit einer Bandbreite von 10.000 Hz, in den Patienten eingestrahlt. Das Echo wird wieder aufgefangen. Das Echo kann man

Abb. 4: Eine gute Lagerung des Kindes und die Unterstützung durch die Mutter ist schon die halbe Untersuchung! Alle sollten entspannt sein: Kind, Mutter und auch die MTRA

nur „hören", weil es von Milliarden von Wasserstoffprotonen kommt. Außerdem wird der Prozess mehrfach wiederholt und verstärkt, ganz wie bei einer Stereoanlage. Manchmal bringt man zusätzlich besonders hochauflösende Receiver, sogenannte Oberflächenspulen, ganz nah an die zu untersuchende Region heran. Sicher ist Ihnen schon aufgefallen dass 64 MHz im UKW-Bereich liegt. Radiowellen oder andere elektromagnetische Einflüsse von außen würden also stören. Das gilt nicht für die in das MRT-Gerät integrierte Musikanlage. Sie ist so abgeschirmt, dass die Patienten während der meisten Untersuchungen CDs oder DVDs hören können. Aber der Untersuchungsraum ist speziell isoliert, und die Tür muss während der Untersuchung geschlossen sein.

Abb. 5: Mit Lärmschutzhörern für Kinder macht einem der Lärm des MRT-Gerätes gar nichts aus! Man schläft sogar ein dabei

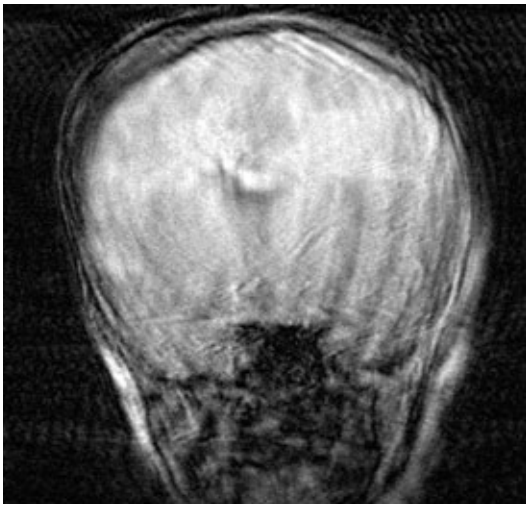

Abb. 6: „Wackelkopf". So sieht ein Puzzle-Datensatz aus, der nicht zusammenpasst.

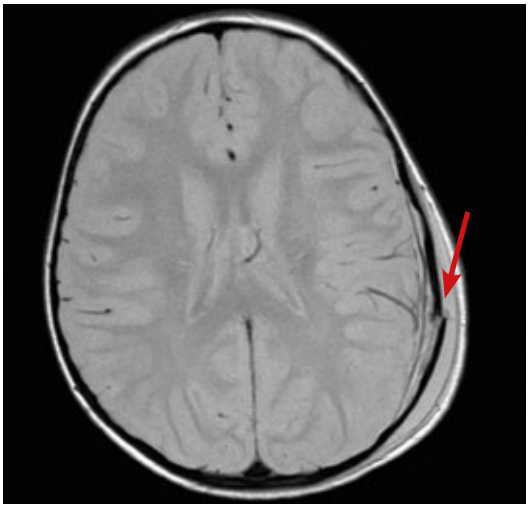

Abb. 7: Schädelbruch der linken Kopfseite. Querschnitt. Man sieht den Spalt der Schädeldecke (Pfeil), auf dem Bild rechts, denn man schaut von unten „in" den Körper hinein. Neben dem Bruchspalt liegen schmale graue Flüssigkeitssäume, die Blutergüssen entsprechen. Wichtig ist die Ausdehnung des inneren „blauen Fleckes", hier nur wenige Millimeter schmal. Er wird sich also von selbst zurückbilden. Das Gehirn ist nicht verletzt.

So, und jetzt gibt es endlich Bilder. Sie kommen zustande, weil verschiedene Gewebe, zum Beispiel Muskel und Knochen, unterschiedlich viel Wasser enthalten. Also ist deren Magnetresonanz verschieden. Eigentlich ganz einfach, nur es dauert natürlich etwas länger als ein Klick mit dem Fotoapparat oder Handy, nämlich so zwischen 20 und 45 Minuten. Es ist ja auch nicht nur ein Foto, sondern eine ganze Serie von manchmal Hunderten oder sogar Tausenden von Einzelschnappschüssen. Aber eben nicht wie ein Film. Denn aus den Einzelbildern setzt sich der gesamte Untersuchungsbereich zusammen wie bei einem Puzzle, und zwar einem dreidimensionalen. Damit die Puzzle-Elemente zum Schluss dann auch zusammenpassen darf man sich natürlich nicht bewegen, während die einzelnen Fotos gemacht werden. Ein Beispiel für ein Puzzle, das nicht zusammenpasst, zeigt Abb. 6 „Wackelkopf".

So. Jetzt haben wir also Bilder, hoffentlich nicht so verwackelte wie beim „Wackelkopf", sondern solche wie in Abb. 7. Verletzungen sind häufig Anlass, ein MRT durchzuführen.

Aber - wie kann man denn mit MRT nun Krankheiten diagnostizieren? Wie unterscheidet man die verschiedenen Körpergewebe? Und wie gesunde und kranke Organe oder Gewebe? Warum geht das so besonders gut (= sensitiv)?

Es können verschiedene Zusammensetzungen der Gewebe durch die Unterscheidung von mehr wasser- und mehr fetthaltigen Anteilen analysiert werden oder dadurch, dass sie gar keine Protonen enthalten. So erhält man Informationen über die normale, physiologische Zusammensetzung der Gewebe.

Krankhafte Veränderungen zeichnen sich fast immer dadurch aus, dass sie mehr oder weniger Protonen enthalten als gesundes Gewebe. Außerdem kann man krankes Gewebe manchmal dadurch entdecken, dass man ein Kontrastmittel über eine Vene in den Blutkreislauf gibt. Für Bauchuntersuchungen wird selten auch Kontrastmittel als Getränk oder Einlauf verwendet.

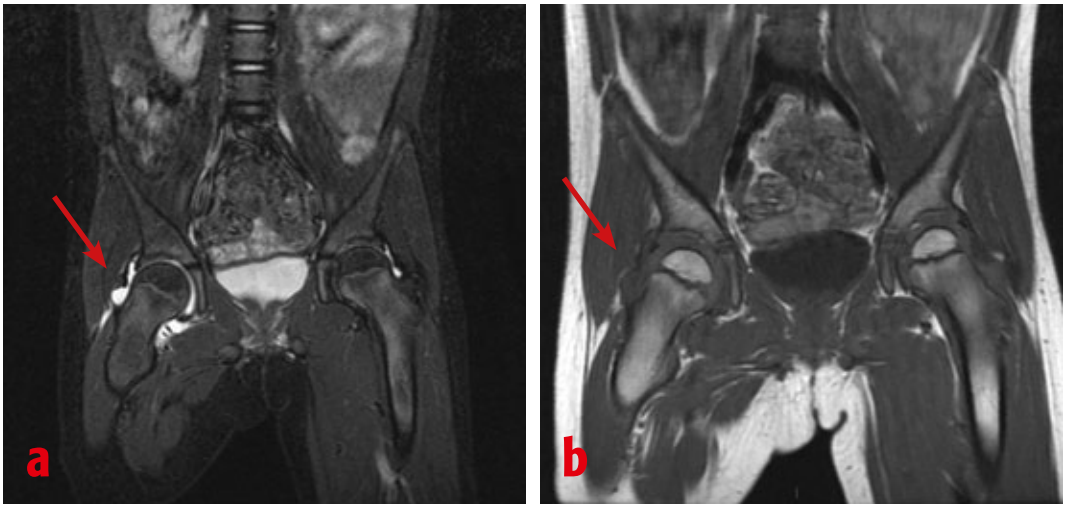

■ *Abb. 8 a, b: „Hüftschnupfen" (= Coxitis fugax) rechts. Sie sehen im Seitenvergleich die helle Flüssigkeit in der Gelenkkapsel des rechten Hüftgelenkes (links im Bild, man schaut so auf den Menschen, als wenn er einem gegenüber steht). Die Oberschenkelknochen und –muskeln sind unauffällig.*

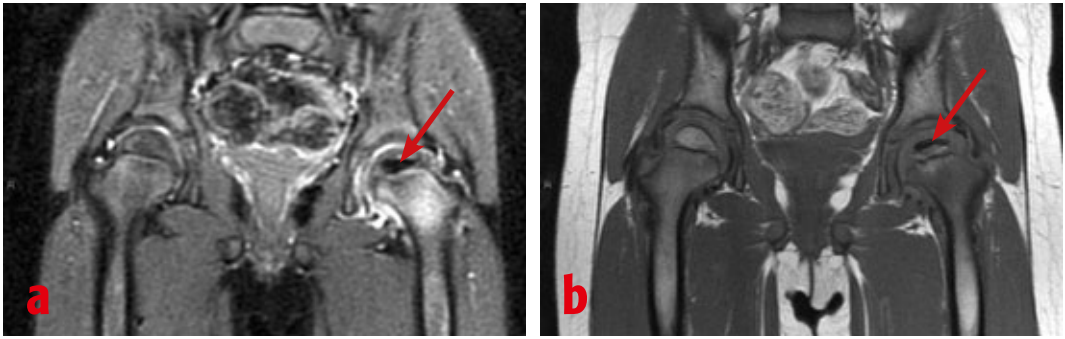

■ *Abb 9 a, b: Morbus Perthes (Hüftkopfnekrose) links. Man sieht die Hüftkopfepiphyse links höhengemindert und teilweise sklerosiert (= dunkel im Bild 9b). Außerdem Knochenmarködem im Schenkelhals links*

Meist nimmt krankes Gewebe eine größere Menge Kontrastmittel auf als gesundes, manchmal aber auch weniger (vgl. Abb. 10 „Knieschnupfen"). Das liegt in der Regel an Unterschieden in der Durchblutung. Solche Unterschiede kennt man ja aus dem täglichen Leben: man denke an gesunde Haut im Gegensatz zu einer entzündeten Wunde oder einem Mückenstich. Manche Organe sehen auch in Größe oder Form verändert aus, wenn sie nicht gesund sind. Darüber hinaus ist es inzwischen auch in vielen Fällen möglich, Blutgefäße und Diffusionsvorgänge im MRT direkt ohne Zuhilfenahme von Kontrastmittel abzubilden. Die Verschiebung der Wasserstoffprotonen-Konzentration in kranken Geweben kann man sich, bildlich gesprochen, vorstellen wie einen Schnupfen. Nur eben einen Schnupfen, bei dem es nicht aus der Nase ausgeputzt werden kann, sondern im Körper liegen bleibt. Es kommt es also z.B. zur Einlagerung von Wasser (= Ödem) oder Schleim (= Mucin).

So kann man die verschiedensten Arten von Schnupfen untersuchen. Für den normalen Nasenschnup-

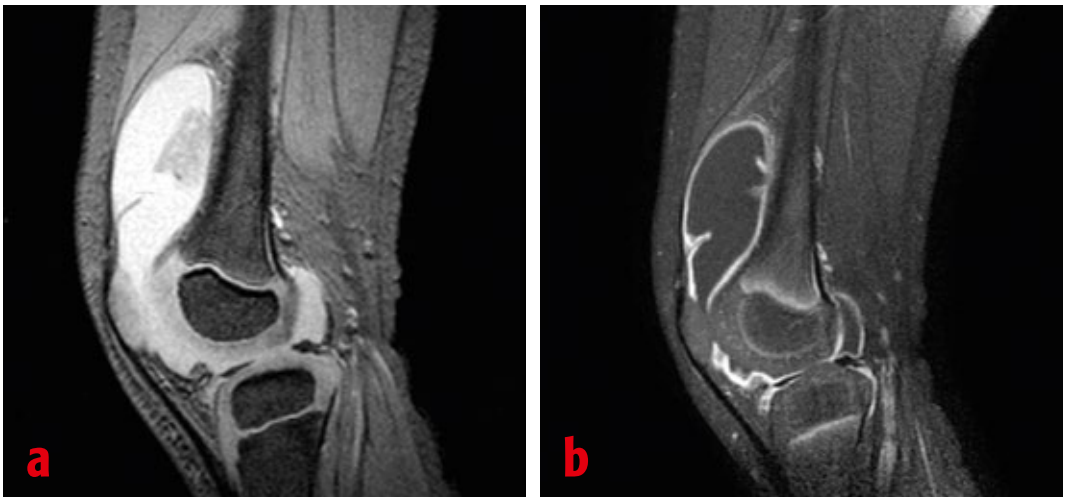

■ *Abb. 10 a, b: „Knieschnupfen" a. Erguss ist weiß dargestellt. Die Knochen mit den Wachstumsfugen sind unauffällig. b. der weiße Saum entsteht durch Kontrastmittel (verstärkte Durchblutung der Gelenkbinnenhaut) als Zeichen der Entzündung (Synovitis).*

■ *Abb. 11: Knochenentzündung (Pfeile) am Schienbeinknochen. Beidseits der Wachstumsfuge hat der Knochen ein helleres Signal als der Oberschenkelknochen. Das Gelenk ist unauffällig.*

■ *Abb. 12: Bluterguss vor dem Kniegelenk. Gelenk sowie Knochen und Muskulatur sind unauffällig.*

fen wäre das natürlich übertrieben. Aber bei Mittelohr- oder Felsenbeinschnupfen (Otitis media, Mastoiditis), Hüftschnupfen (= Hüftentzündung (Coxitis fugax), s. Abb. 8), Knieschnupfen (= Knieentzündung mit Gelenkerguss, s. Abb. 10) und, Knochenentzündung (= Osteomyelitis, s. Abb. 11), macht es natürlich Sinn. Beim letztgenannten Beispiel ist es z.B. für die Behandlung sehr bedeutsam, ob eine Ge-

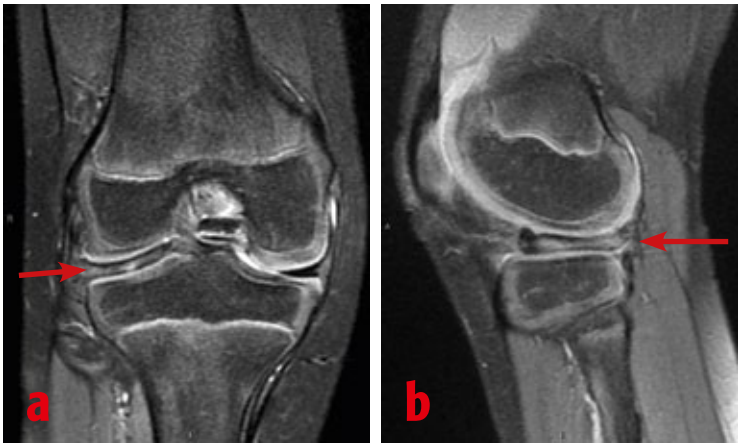

Abb. 13 a,b: Scheibenmeniskus am rechten Kniegelenk. Dies ist eine häufige Laune der Natur (Normvariante). Dabei ist der Außenmeniskus als Scheibenmeniskus angelegt. Er wird mit der Zeit zerstört und verursacht Schmerzen. Oft findet sich beidseits ein Scheibenmeniskus – es muss daher immer auch die Gegenseite untersucht werden!

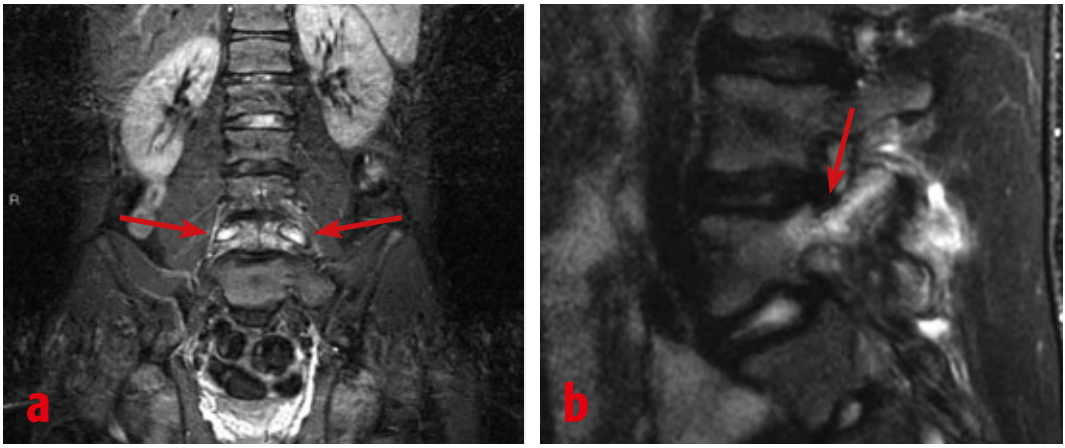

Abb. 14 a, b: Spondylolyse = Bruchzone im Wirbelbogen. Kann angeboren sein oder durch zu viel Sport, besonders Leistungsgymnastik vor Abschluss des Wachstums, entstehen. Fällt durch Rückenschmerzen auf.

lenkentzündung mit oder ohne Knochenbeteiligung bzw. umgekehrt eine Knochenentzündung mit oder ohne Gelenkbeteiligung vorliegt. Und auf Abb. 12, einem Bluterguss vor dem Kniegelenk, sieht man noch gleich eine weitere Unfallfolge, die man im MRT gut untersuchen kann.

In gewissem Umfang kann man anhand der verschiedenen Blutabbauprodukte „blaue Flecken" mithilfe der MRT sogar datieren. Man denke an den natürlichen Verlauf eines Blutergusses und seiner Farbentwicklung. Wenn Sie die Abb. 10 - 12 vergleichen, erkennen Sie auch, dass gut zu differenzieren ist, in welcher Etage im Körper sich die Erkrankung abspielt: bei Abb. 12 oberflächlich, außerhalb von Muskeln, Gelenk oder Knochen, bei Abb. 10 im mittleren Bereich im Gelenk, bei Abb. 11 im Knochen, also mehr in der Tiefe. Das zieht natürlich unterschiedliche Behandlungen nach sich.

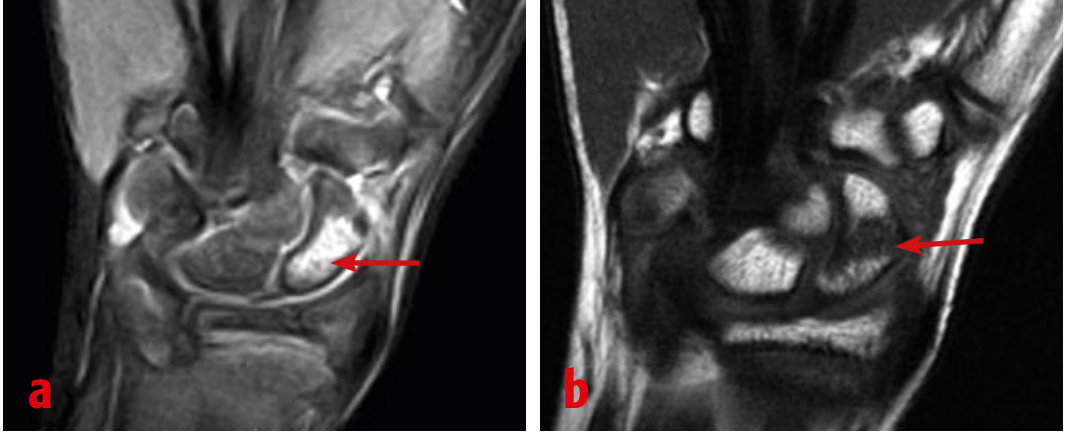

Abb. 15 a, b: Kahnbeinfraktur. Kann oft im Röntgenbild nicht gesehen werden. In der Folge heilen die Knochenstücke dann nicht richtig zusammen, und es resultieren langwierige Beschwerden.

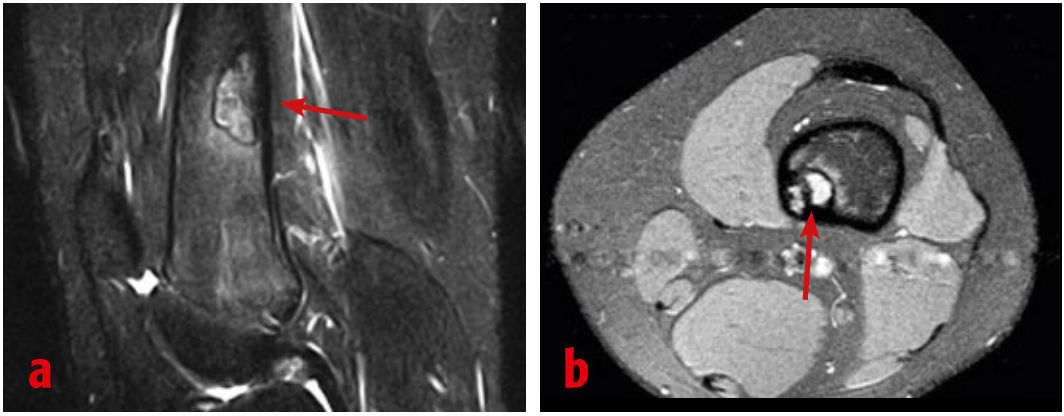

Abb. 16 a, b: Fibröser Corticalisdefekt = Bindegewebsinsel im Knochen am Oberschenkel. Er ist angeboren und meist harmlos, kann aber selten Knochenbrüche begünstigen.

Was erwartet Sie und Ihr Kind?

Und so sieht der MRT-Raum also etwa aus (s. Abb 1). Da das Gerät gegenüber Schallwellen und Magneteinflüssen aus der Umgebung abgeschirmt sein muss, sitzt der gesamte MRT-Raum in einem Faraday'schen Käfig. Das bedeutet, dass die Tür während der Untersuchung geschlossen werden muss, wie bei einem Flugzeug oder einem Raumschiff. Das kann ja auch nicht mit offenen Türen fliegen. Über eine Gegensprechanlage, ein Sichtfenster und eine Klingel haben Sie während der Untersuchung ständigen Kontakt zum/zur MTRA (Medizinisch-technischer Radiologie-Assistent/-in).

Darf Mama oder Papa mit ins „Raumschiff"?

Ja, es sei denn bei der Begleitperson liegt eine der Gegenanzeigen vor, wie z.B. Herzschrittmacher, Aneurysmaclip etc.

Sind Mama oder Papa mit auf den Puzzle-Bildern?

In der Regel nicht, es sei denn sie liegen mit auf der Liege. Meistens ist es alleine aber bequemer im „Raumschiff".

Kann der Teddy mit ins MRT?

Das muss im Einzelfall geklärt werden. Er darf nichts aus Metall an sich haben. Manchmal sind z.B. die Kunststoff-Kulleraugen mit Metallösen befestigt. Eventuell wird der Teddy also vorher durchleuchtet (für Teddys sind Röntgenstrahlen ganz harmlos). Es ist immer gut, mehrere Lieblingsspielzeuge mitzubringen.

Checkliste: Was darf mit ins MRT?

- Brackets
- Zahnfüllungen
- Zahnklammern
- Zahnspangen

Die meisten modernen Fremdmaterialien, wenn sie länger als 6 Wochen eingeheilt sind, z.B.:

- Aneurysmaclips (Metallklammern an Gefäßaussackungen)
- künstliche Herzklappen
- künstliche Gelenke (Endoprothesen)
- Liquorshunts
- Metallplatten oder -schrauben nach Knochenbrüchen (Osteosynthesen)
- Stents (Gefäßröhrchen)
- Vorhof-Septum-Occluder (Herzscheidewand-Schirmchen)

Ist der Teddy auch auf den Bildern?

Teddies sind nicht, wie wir Menschen, zu 70 % aus Wasser, sie enthalten gar keine Protonen. Deswegen bleiben sie im MRT unsichtbar – so als wenn sie eine Tarnkappe aufhätten.

Und das Spielzeugauto?

Wenn es aus Kunststoff oder Holz ist, kann es mit herein. Metallautos müssen draußen bleiben.

Was muss sonst noch draußen bleiben?

Überhaupt: ipod, nintendo, handy, smartphone, all das muss draußen bleiben, es würde sonst kaputt gehen. Aber es ist sinnvoll, wenn Sie eine CD oder ein Hörbuch mitbringen.

Achte / Achten Sie bitte darauf, alle Metallgegenstände in der Umkleidekabine zu lassen. Sie würden vom Magneten angezogen. Also auch keine Münzen, Taschenmesser, Kugelschreiber oder Schlüssel in den Hosentaschen. Andere alltägliche Dinge aus Metall können in so einem starken Magnetfeld gleichfalls gefährlich werden, denn sie werden mit großer Kraft vom Magneten angezogen: zum Beispiel darf man nicht mit Kinderwagen oder normalen Rollstühlen in den Untersuchungsraum hineinfahren.

Checkliste: Was muss draußen bleiben?

- Brille
- Buggy
- CD- oder DVD-Player
- Druckknöpfe
- EC-Karten
- Glitzerapplikationen an Kleidung
- Glitzer-Haarspray
- Glitzer-Makeup
- Haarklammern, Haarschmuck mit Metall
- Handy
- Hörgeräte
- Infusionsständer
- Ipod
- Kinderwagen
- Kugelschreiber
- Medikamentenpflaster
- Medikamentenpumpen
- Metallklemmmen, Klammern
- Metallösen und –haken
- Münzen
- Nintendo
- Piercings
- Portemonnaie
- Reißverschlüsse
- Rollstuhl
- Schlüssel
- Schmuck
- Smartphone
- Taschenmesser, Scheren etc.
- Tattoopflaster
- Uhr
- Unterarmgehstützen
- USB-Sticks
- Walkman

Solche Gegenstände können auch in einigen Metern Abstand zum Untersuchungsgerät zu wahren Geschossen werden und Menschen im Untersuchungsraum gefährden. Deswegen werden zum Beispiel größere nicht gehfähige Patienten auf eine nicht-magnetische Aluminiumliege gelegt oder in einen speziellen Rollstuhl gesetzt. Elektromagnetische Informationen, z.B. auf Kreditkarten oder in Handys, werden gelöscht. Und Uhren gehen anschließend nach dem Mond. Also muss das alles draußen bleiben.

Was müssen Sie für den Termin beachten?

Vor der Untersuchung wird eine Einverständniserklärung ausgefüllt. Bei Kindern unter 16 Jahren ist das Einverständnis eines Elternteils erforderlich, es sei denn, es handelt sich um einen Notfall. Also sollten Kinder und Jugendliche unter 16 Jahre in Begleitung eines Erziehungsberechtigten zur Untersuchung kommen.

Darf Ihr Kind vor der Untersuchung essen?

Säuglinge und Kleinkinder kann man sogar am besten untersuchen, wenn sie satt und müde sind. Auch ältere Kinder kann man häufig ohne weiteres untersuchen, wenn man sich Zeit nimmt und eine entspannte Atmosphäre herrscht, speziell abends. Auch sie sollten nicht hungrig zur Untersuchung kommen. Bringen Sie also für kleine Kinder ein Fläschchen, für ältere eine Zwischenmahlzeit mit. Allerdings gibt es Ausnahmen, z.B. wenn der Bauch untersucht werden soll.

Fragen Sie also in diesen Fällen vorher Ihren Kinderarzt oder erkundigen sich beim Radiologen. Ältere Kinder sollten vor der Untersuchung noch mal zur Toilette gehen, damit es während der Untersuchung nicht drückt.

Was braucht der Radiologe vor der Untersuchung? Was sollte ich mitbringen?

Radiologen freuen sich über alle Arten von Vorinformationen, vor allem Bilder (Voraufnahmen auf Filmen oder CDs), sowie Arztbriefe oder Ausweise über Allergien, andere Vorerkrankungen oder Fremdmaterial. Aktuelle Laborblutwerte sind bei Kindern meist nicht erforderlich, es sei denn, man weiß schon, dass Kontrastmittel in eine Vene gegeben werden soll, z.B. weil es um Fragestellungen wie Entzündung oder Ausbreitungsdiagnostik geht. Bitte fragen Sie schon Ihren Kinderarzt danach oder rufen Sie in der Radiologischen Praxis / Institut an. Falls nötig, sollten die Nierenfunktionswerte 1 bis 7 Tage zuvor von Ihrem Kinderarzt bestimmt werden. Besonders aussagekräftig ist die GFR (glomeruläre Filtrationsrate nach der MDRD-Formel). Andere Vorbereitungen sind in der Regel nicht nötig. Bei Bauchuntersuchungen erkundigen Sie sich bitte schon beim Kinderarzt oder fragen in der Praxis nach.

Welches medizinische Fremdmaterial darf mit ins MRT?

Die meisten Fremdmaterialien und Implantate, die seit einigen Jahren bei Operationen oder Interventionen verwandt werden, dürfen ins MRT. Sie sind „MR-kompatibel". Für diese Implantate gibt es auch entsprechende Ausweise. Es kann sich zum Beispiel um Aneurysmaclips (Metallklammern an Gefäßaussackungen), Vorhof-Septum-Occluder (Herzscheidewand-Schirmchen), Liquorshunts (Hirnwasserableitungen), künstliche Herzklappen, Stents (Gefäßröhrchen) oder Osteosynthesen aus Metall nach Knochenbrüchen handeln. Es gibt sogar schon die ersten MR-kompatiblen Herzschrittmacher. Bei den meisten kindlichen Patienten gibt es solche Implantate entweder gar nicht, oder sie wurden in den letzten Jahren in den Körper eingesetzt, sind also MR-verträglich (="kompatibel"). Ausnahmen bestätigen aber die Regel.

Also alles an Vorinformationen mitbringen. Außerdem sollten die Implantate schon sechs Wochen im Körpergewebe eingeheilt sein. Zahnspangen und Brackets sitzen fest und sind nicht magnetisierbar. Sie kommen mit ins MRT.

Checkliste: Was soll ich mitbringen?

- Alle medizinischen Ausweise (Allergie, Fremdmaterial, Gerinnung)
- Arztbriefe
- Auswahl von Lieblingsspielzeugen ohne Metall
- Blutlaborwerte, Nierenwert (glomeruläre Filtrationsrate nach der MDRD-Formel) ≥ 7 Tage (Pädiater oder Radiologen fragen, ob notwendig)
- CD oder Hörbuch-DVD
- Kurzärmelige Kleidung ohne Metall
- Trinkfläschchen
- Vorbefunde
- Voruntersuchungen (Filme, CDs)
- Windel
- Zwischenmahlzeit

Was soll ich sonst beachten?

Was soll ich anziehen?

Wählen Sie am Untersuchungstag Kleidung ohne Metall, also ohne Druckknöpfe, Reißverschlüsse, Applikationen oder „Glitzer". Ansonsten bringen Sie etwas zum Wechseln mit. Falls Kontrastmittel gegeben werden soll, ist es gut, wenn man etwas Kurzärmeliges anhat. Auch Haarschmuck kann manchmal Probleme bereiten, weil er Metallösen enthält. Man sieht dieses Metall bisweilen nicht. Also sollte man sich am Untersuchungstag nicht gerade viele kleine Zöpfe flechten. Auch Haarspray und Make-up enthalten manchmal Spuren von Metall, besonders Glitzerspray.

Schmuck mit Metallteilen muss abgelegt werden, einfache Freundschaftsbänder kann man anbehalten. Piercings sollten entfernt werden. Tattoo-Aufkleber können gelegentlich metallhaltige Farben oder Klebstoffe enthalten. Am Untersuchungstag sollte man darauf verzichten. Bei echten Tätowierungen ist zu beachten, dass die Farben Metallsalze enthalten und sich dadurch in seltenen Fällen erwärmen können, so dass es zu Hautirritationen und Rötungen kommt. Das gleiche gilt für Verletzungen mit Eisenmetallsplittern, z.B. in Auge, Hirn, Lunge, Herz, anderen Organen oder neben leicht verletzlichen Geweben, wie Blutgefäßen. Solche Splitter können sich in weichem Gewebe sogar bewegen. Besonders kritisch ist dies im Auge, weil kleinste Verlagerungen zu Sehstörungen führen können. Allerdings gibt es solche Metallfremdkörper bei Kindern eher selten.

Was muss die Begleitperson beachten?

Bei Begleitpersonen, die mit in den MRT-Raum hineingehen wollen, gelten dieselben Vorsichtsmaßnahmen wie bei den kleinen Patienten selbst. Falls also bei einem der Eltern ein MR-Hindernis besteht, ist es sinnvoll, dass eine andere Begleitperson mitkommt. In diesem Fall bringen Sie bitte auch Information über die andere Begleitperson mit. Allgemein gilt:

Patienten mit Herzschrittmachern, implantierten Stimulatoren oder elektronisch gesteuerten Pumpen können in der Regel nicht in den MRT-Raum, weil die Geräte durch die Magnetisierung funktionsunfähig werden. Bei Gefäßclips im Gehirn, künstlichen Innenohren oder Kunstherzklappen sind zusätzliche Informationen nötig. Endoprothesen (künstliche Gelenke) oder Platten und Schrauben nach Knochenbrüchen, Zahnfremdmaterial und Metallsplitter sitzen meist fest und behindern daher eine Untersuchung nicht.

Alle weiteren Fragen beantwortet Ihnen Ihr Radiologie-Team, wenn Sie zur Untersuchung kommen. Wir freuen uns auf Sie / Dich!

▶ **Dr. med. Yvonne Baron, Oberärztin**
Radiologische Abteilung
Städtisches Krankenhaus Kiel GmbH
Chemnitzstr. 33 · D-24116 Kiel

MRT für Kinder

Liebe Kinder!

Eine MRT-Untersuchung ist eine spannende Untersuchung, vor der man sich nicht fürchten muss. Diese Untersuchung heißt ausgesprochen: Magnetresonanztomographie oder auch Kernspintomographie. Das sind sehr komplizierte Namen, aber dahinter steckt auch eine sehr komplizierte Technik. Das macht aber nichts, denn für Euch ist das alles ganz einfach.

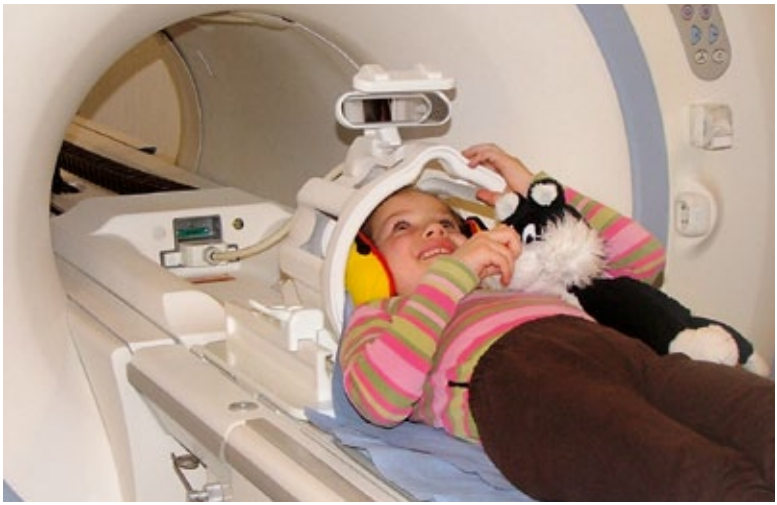

Abb. 17: MRT macht Spaß! Man kann sein Lieblingsspielzeug mitnehmen und meist auch über Kopfhörer eine Geschichte oder Musik hören.

Wir wollen ja herausfinden, warum Ihr Eure Beschwerden habt und wie Euch geholfen werden kann. Dazu werdet Ihr Euch dann in einen Magneten legen. Viele Erwachsene nennen ihn die „Röhre", weil es ein kleiner Tunnel ist, in dem Ihr liegt. Manche sagen dazu aber auch „ein Raumschiff", weil das irgendwie im Ganzen auch so aussieht (auf S.26 in der Abbildung 2 seht Ihr ein „MRT im Anflug") .

Eigentlich ist es aber alles zusammen nur ein ganz besonderer Fotoapparat, der Fotos von Eurem Körperinneren machen kann. Auf den Bildern können die untersuchenden Ärzte dann auch sehen, wie es in Euch aussieht und was krank ist und dann weiß Euer Doktor, wie er Euch helfen kann, damit Ihr wieder gesund werdet.

Tja, und manchmal findet man große Überraschungen. Verstecken sich doch bisweilen große Tiere mitten im Gehirn. Seht ihr, welche in den Abbildungen 18 und 19 zu sehen sind?

Wie funktioniert die Untersuchung?

Ihr liegt ganz gemütlich auf einer Liege, und Mama oder Papa dürfen sich dazu legen, wenn Ihr das möchtet. Aber auf jeden Fall sind sie die ganze Zeit mit im Raum. Dann bekommt Ihr eine kleine „Spule" an die Stelle gelegt, von der die Fotos gemacht werden sollen. Nun werdet Ihr ein Stückchen in das „Raumschiff" gefahren und es werden die Bilder erstellt.

Wenn diese Bilder erstellt werden, dann macht der Kernspintomograph eine Menge Krach. Da kann man sich auch schon mal erschrecken. Damit es aber für niemanden zu laut ist, bekommen alle einen Kopfhörer auf die Ohren. Ihr bekommt ganz besondere Kopfhörer, mit denen könnt Ihr dann Musik oder eine Geschichte hören, obwohl es laut um Euch ist. Das Tolle ist auch, es wird Euch dann nicht langweilig, denn ihr müsst die ganze Zeit, während die Fotos gemacht werden, ruhig liegen bleiben. Das ist wichtig, da wir sonst ganz un-

scharfe Bilder bekommen, auf denen wir dann nichts erkennen können (auf S. 28 in Abb. 6 könnt Ihr sehen, wie unscharf ein Bild ist, wenn jemand wackelt).

Wenn Ihr aber ruhig liegen bleibt, dann dauert so eine Untersuchung meistens nur 20 Minuten. Das ist so lange, wie die große Pause in der Schule, oder aber drei mal hintereinander Sandmännchen schauen. Wenn Ihr allerdings wackelt, dann dauert die Untersuchung vieeel länger.

Was darf mit in das „Raumschiff"?

Ihr dürft fast alles mit in das Raumschiff nehmen, sofern es nicht zu groß ist, oder Metall enthält. Falls ihr euch nicht sicher seid, ob der Teddy, die Puppe oder das Lieblingsauto Metall enthalten, nehmt einfach mehrere Lieblingsspielzeuge mit. Eure Eltern helfen euch bestimmt bei der Auswahl der richtigen Sachen. Auf der Seite 33 findet ihr auch noch eine lange Liste von Dingen, die nicht mit in den Untersuchungsraum dürfen. Aber auf keinen Fall solltet Ihr vergessen eine CD mit einer schönen Geschichte oder mit Eurer Lieblingsmusik mitzubringen.

Was müsst Ihr sonst noch wissen?

Es kommt ganz selten vor, dass ein Kontrastmittel gespritzt werden muss. Auch davor müsst Ihr Euch nicht fürchten. Es besteht die Möglichkeit, Euch vorher ein „Zauberpflaster" auf den Arm zu kleben, welches die Haut an der Stelle soweit betäubt, dass Ihr keinen Pieks merken werdet. Fragt doch einfach vor der Untersuchung mal den Arzt.

Ihr werdet sehen, die MRT-Untersuchung ist spannend und Ihr werdet danach Euren Freunden viel erzählen können. Und ganz oft erwartet einen nach der Untersuchung auch noch eine tolle Belohnung!

Abb. 18: Mittelschicht durch ein Gehirn (grau) mit einer Normvariante: Die Hirnwasserkammern (weiß) sind ungewöhnlich geformt. Die Schnittführung ist quer (Stichwort Salami).
Lösung: Stier

Abb. 19: Mittelschicht durch ein gesundes Gehirn (grau) mit Hirnwasserkammern (weiß) und Blutgefäßen (schwarz). Man schaut so auf den Kopf, als wenn der Mensch vor einem steht.
Lösung: Elch



Tommy

Die Geschichten vom kleinen Kernspintomographen

– Jetzt auch als Booklet, 8 S., zum Preis von 4,50 € zzgl. Versand –

„Tommy hat Kinderdienst“

Tommy, der kleine Kernspintomograph, hatte heute, am Dienstag, schon viel gearbeitet. Er gähnte – ein Riesenprogramm mit 10 Schädeluntersuchungen, 13 Gelenk- und Wirbelsäulendarstellungen und einigen sehr schwierigen MRT-Untersuchungen des Bauchraumes hatten seine ganze Aufmerksamkeit gefordert. (...)

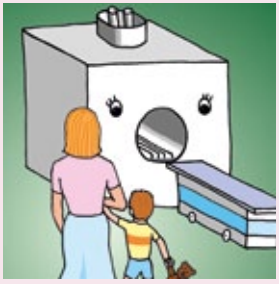

All das war gut gelaufen. Dr. Magnus hatte seinen neuen Magneten sehr gelobt und gesagt: „Klasse, Tommy, Deine Angios sind hervorragend! Ich bin begeistert! Ich werde gleich mal Richard Rismann von der Firma IMMANENT MAGNETIC Bescheid sagen. Er kann uns jetzt gerne Besucher schicken, damit wir denen zeigen können, wie gut Dein System funktioniert,“ und mit diesen Worten griff er auch schon zu seinem immer bereit liegenden lila Telefon. ...

Ihr wollt wissen, wie die Geschichte weitergeht ? Bestellt doch das schöne Büchlein mit der ganzen Geschichte beim Förderverein „Kind&Radiologie“. mail@kind-und-radiologie.eu

Bildgebungsverfahren:

Röntgen & Durchleuchtung

- Warum diese Methode für Ihr Kind ausgewählt wurde
- Funktionsweise
- Was Sie erwartet
- Was Sie für den Termin beachten müssen
- Röntgen für Kinder – eine altersgerechte Darstellung

Reinhard Schumacher

Warum Röntgen für Ihr Kind ausgewählt wurde …

Sehr geehrte Eltern,

Ihr Arzt benötigt für die Diagnosestellung und angemessene Behandlung Ihres Kindes eine Röntgen- oder Durchleuchtungsuntersuchung. Der Radiologe oder Kinderradiologe wird für Ihr Kind noch einmal überlegen, ob die Fragestellung auch mit einer anderen – nicht strahlenbelastenden – Methode geklärt werden kann. Wenn ja, wird er diese Methode wählen. Nur dann, wenn das Röntgen die einzig sinnvolle und aussagefähige Methode ist und auch Auswirkungen auf die Behandlung hat, wird die Röntgenuntersuchung durchgeführt.

Hier einige Fragestellungen, in denen das Röntgen immer noch anderen bildgebenden Verfahren vorzuziehen ist (Bildbeispiele finden Sie dazu auf den Seiten 8 und 9 dieser Informationsschrift):

Abb. 1: Einen Gips möchte man schnell wieder los werden. Eine Röntgenaufnahme kann zeigen, wie weit der Heilungsprozeß schon fortgeschritten ist.

1. Ihr Kind hat klinische Zeichen einer Lungenentzündung oder es hustet seit längerem ohne ersichtlichen Grund. Die Röntgenaufnahme der Lunge ist in diesen Fällen von hoher Aussagefähigkeit und noch durch kein anderes Verfahren zu ersetzen

2. Es besteht der Verdacht auf einen Knochenbruch

3. Das Kind hat einen Fremdkörper eingeatmet oder verschluckt

4. Das Skelettalter soll bestimmt werden, weil Ihr Kind zu klein oder zu groß für sein Alter ist. In diesen Fällen wird die linke Hand geröntgt und mit einem Vergleichskollektiv abgeglichen

Eine Durchleuchtungsuntersuchung kommt z.B. dann in Betracht, wenn die Speiseröhre, der Magen und/oder der Darm dargestellt werden müssen. Um diese Organe gut sehen zu können, wird ein Kontrastmittel ver-

Abb. 2: Spezialaufnahme der Halswirbelsäule nach Gutmann: der Korken im Mund ist auf der Röntgenaufnahme nicht zu sehen und bewirkt, dass die Zähne die oberen Halswirbelkörper nicht überlagern

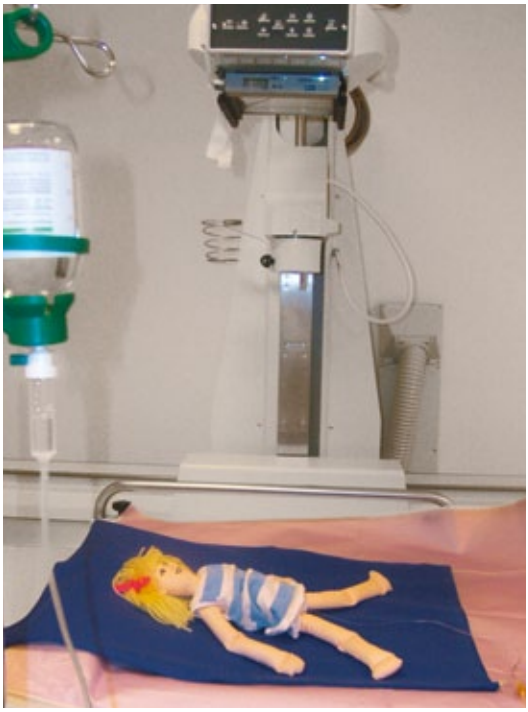

Abb. 3: So liegt der Patient beim MCU (Miktionszystoureterogramm) auf der Untersuchungsliege des Durchleuchtungsgerätes. Über einen dünnen Schlauch (Katheter) tropft das Röntgenkontrastmittel in die Harnblase.

wendet. Kontrastmittel können oral verabreicht (also geschluckt) werden, bei der Darstellung des Enddarms wird das Kontrastmittel über einen kleinen Schlauch in den Darm gefüllt.

Eine häufige Durchleuchtungsuntersuchung bei Kindern mit Harnwegsinfektionen in der Vorgeschichte ist das sog. „MCU" (Miktionszystourethrogramm). Bei einem MCU wird jodhaltiges flüssiges Kontrastmittel in die Harnblase eingebracht. Man beobachtet dann unter Röntgendurchleuchtung das Wasserlassen, und schaut, ob das Kontrastmittel fälschlich in Richtung Niere zurückläuft (also ob ein sog. „Reflux") vorliegt oder nicht.

Es ist sehr hilfreich, wenn Sie zu einer geplanten Röntgenuntersuchung alle notwendigen Informationen für den Radiologen/Kinderradiologen mitbringen: die Angaben zur Krankengeschichte, den Überweisungsschein und wenn vorhanden, die Voraufnahmen.

Sie sollten alle Röntgenuntersuchungen in den Röntgenpaß des Kindes eintragen lassen. Man bekommt einen solchen Paß kostenlos in allen radiologischen Einrichtungen.

Wie funktioniert Röntgen und wie Durchleuchtung?

Konventionelle Röntgendiagnostik

Im November 1895 stellte der Physiker Prof. Dr. Wilhelm C. Röntgen in Würzburg eine neue Art von Strahlen vor, die, anders als sichtbares Licht, auch undurchsichtige Gegenstände durchdringen konnten. Weil diese Strahlen bis dahin nicht bekannt waren, nannte er sie X-Strahlen. Dem Erstbeschreiber zu Ehren werden diese Strahlen in Deutschland Röntgenstrahlen genannt, in anderen Länden X-Strahlen, so wie sie Röntgen selbst benannt hat. Für diese Entdeckung erhielt Prof. Röntgen 1901 den ersten Nobelpreis für Physik.

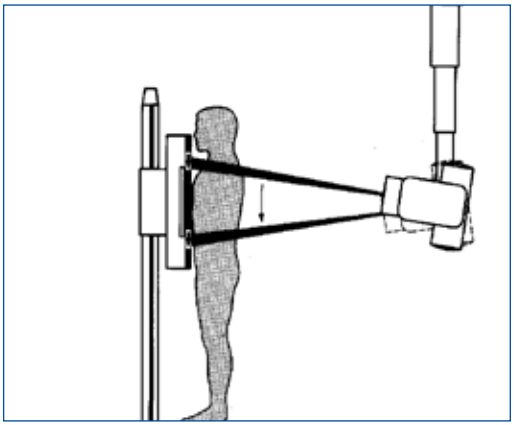

Abb. 4: Schema eines Röntgengerätes

Die Bedeutung dieser Strahlen für die Medizin wurde sofort erkannt: man kann damit Bilder von erkrankten Organen im Körper herstellen, die man sonst nicht sehen kann: z. B. Knochenbrüche. Um die Verbreitung seiner Entdeckung nicht zu behindern, hat Röntgen daran kein Patent erworben!

Das Anfertigen von Röntgenbildern ist dem Photographieren sehr ähnlich: Es gibt eine Lichtquelle, in diesem Fall ist es die Röntgenröhre. In ihr werden die Röntgenstrahlen durch Hochspannung (50 – 100 000 Volt, in der üblichen Glühbirne 230 Volt) erzeugt. Zur Aufnahme wird der Körperteil des Patienten, der aufgenommen werden soll, entkleidet und der Patient in geeigneter Weise auf dem Röntgentisch oder dem Aufnahmestativ positioniert. Ein gebündelter Röntgenstrahl wird auf den zu untersuchenden Körperteil (Lunge, Arm, Hand, Knie...) gerichtet und wie beim Photoapparat die Belichtung ausgelöst. Der Strahl durchdringt den Körperteil. Dabei wird er unterschiedlich stark geschwächt. (Sehr stark an Metallen, stark an Knochen, etwas an Weichteilen und gar nicht an Luft.) Der im Körper an den verschiedenen Geweben unterschiedlich stark geschwächte Strahl verläßt den Körper nachdem er ihn durchdrungen hat und trifft auf den Röntgenfilm (der lichtdicht in einer Kassette liegt). Der Film wird dann entwickelt und das Bild wird sichtbar.

Seit wenigen Jahren wird der Röntgenfilm durch digitale Rezeptoren (Speicherfolien, digitale Detektoren) ersetzt. Das erzeugte Bild, ob auf Film oder auf einem Monitor dargestellt, kann dann vom Röntgenarzt beurteilt werden.

Die Durchleuchtung unterscheidet sich...

von der beschriebenen Röntgenaufnahme dadurch, daß die Strahlung längere Zeit eingeschaltet bleibt und während dieser Zeit funktionelle Vorgänge, z. B. der Schluckakt, die Bewegungen von Speiseröhre, Magen und Darm oder die Veränderungen der Lunge während der Atmung des Patienten im Durchleuchtungsgerät vom Arzt beobachtet werden können. Dazu müssen die Organe oft „angefärbt" werden. Dazu werden Kontrastmittel verwendet. Diese haben die Eigenschaft, die Röntgenstrahlung stärker als die Organe zu absorbieren, so daß sie sichtbar werden.

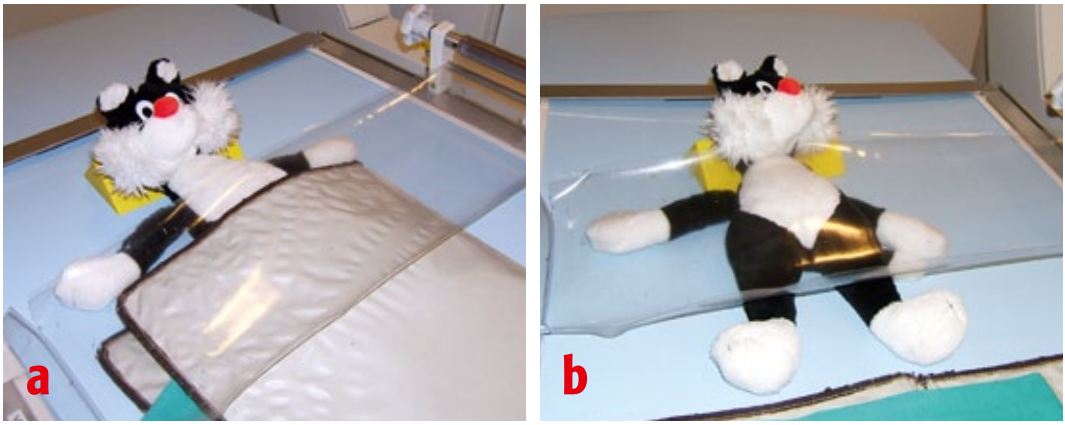

Abb. 5 a, b: Kleine Kinder müssen oft für Röntgenaufnahme fixiert werden. Das tut nicht weh und hilft sehr, Bewegungsunruhe zu vermeiden. Strahlenempfindliche Organe können mit einer Bleischürze abgedeckt werden.

Für den Magen-Darm-Trakt wird eine Ausschwemmung von Bariumsulfat verwendet, für das Gefäßsystem und den Harntrakt Jod-haltige Kontrastmittel. Da es sich bei Röntgenstrahlen um eine sehr energiereiche Strahlung handelt, tritt diese in Wechselwirkung mit den bestrahlten Geweben. Viele dieser Wechselwirkungen sind unerwünscht und können auch schädlich sein. Um dies zu vermeiden, wird bei Patienten soweit möglich ein Strahlenschutz (z.B. Bleischürze, Gonadenschutz) angelegt (siehe Kapitel „Strahlenschutz"!).

Strahlenschutz bei Kindern oder: wie schädlich ist das Röntgen?

Röntgenstrahlen sind, wie das sichtbare Licht, elektromagnetische Wellen. Die Unterschiede zwischen beiden liegen in der Frequenz und der Wellenlänge. Röntgenstrahlen haben eine viel kürzere Wellenlänge. Kürzere Wellen sind energiereicher als langwellige Strahlen.

Als Beispiel nehmen wir die Lichtwellen: langwelliges Licht (rot) hat eine Wärmewirkung, während kurzwelliges Licht (Ultraviolett) zu Sonnenbrand führt. So, wie man sich gegen Sonnenbrand schützen kann, kann man sich auch bei der Anwendung von Röntgenstrahlen schützen. Es sind viele kleine Maßnahmen, die zu einem sehr großen Einsparungspotential führen: Einblenden, Vorfilterung, geeignete Belichtungsparameter, Empfindlichkeit des Bild-Detektors, Gonadenschutz. Der wichtigste Faktor ist das Personal, das diese Maßnahmen beherrscht und auch nutzt.

Die Summe aller auf den Menschen im täglichen Leben einwirkenden sogenannten Umgebungsstrahlung beträgt 2,1 mSv im Jahr (bei einer Spannbreite 1 - 6mSv). Davon entfallen ca. 50 % auf Strahlung medizinischen Ursprungs. Die Dosisangabe in Sievert entspricht der biologisch effektiven Dosis. Die bei 1 Lungenaufnahme von Kindern entstehende Dosis beträgt ca. 0,02 - 0,05 mSv. Um einen anschaulichen Vergleich aus dem täglichen Leben anzuführen: Bei einem Flug nach New York beträgt die zusätzliche Dosis aus Höhenstrahlung 0,05 mSv, entspricht also ca. 1 Lungenaufnahme oder der Dosis von 10 Tagen normalen Lebens.

Was Sie erwartet und was Sie für den Termin beachten sollten:

Thoraxröntgen im Neugeborenen- und Kleinkindesalter

Röntgenaufnahmen der Thoraxorgane bei Neugeborenen und Kleinkindern stellen eine besondere Herausforderung dar, nicht nur weil der Brustkorb noch so klein ist, sondern vor allem, weil die Patienten in diesem Alter natürlich noch nicht stillhalten oder gar auf Kommando einatmen. Die entscheidenden Lungen- und Gefäßstrukturen werden aber am besten abgebildet, wenn das Kind gut einatmet und nicht zappelt. Nur bei fraglichem Fremdkörper im Bronchialsystem oder Pneumothorax ist eine Aufnahme in Ausatmung günstiger.

Abb. 6: Junge beim Röntgen des Brustkorbes am Kinderstativ. Die Mutter oder eine andere Hilfsperson hält das Kind an den Armen in Position.

Für das Gelingen der Aufnahme ist es zunächst wichtig, eine beruhigende Atmosphäre zu schaffen, wozu auch ein gut beheizter Raum gehört. Die Kinder brauchen meist etwas Zeit, um sich an den Raum und die Röntgenassistentin zu gewöhnen. Jede hastige Bewegung verschreckt sie. Bei Säuglingen wirkt ein Schnuller Wunder. Kleinkinder lassen sich z.B. durch eine Spieluhr oder ein Stofftier von ihrer Angst ablenken.

Die Kleinkinder sitzen oder stehen aufrecht vor dem Röntgenstativ, so dass alle Lungenabschnitte gut abgebildet werden. Dabei lehnt sich das Kind mit dem Rücken direkt gegen die möglichst angewärmte Röntgenkassette. Ein Elternteil steht dem Kind gegenüber hinter einer Bleiglaswand und hält es in der richtigen Position. Am günstigsten ist es, wenn die Ellenbogengelenke des Kindes dabei seitlich am Kopfe festhalten werden und das Kind die Begleitperson direkt anschaut.

Säuglinge werden in sogenannten Babixhüllen aufrecht hängend geröntgt. Für die Eltern sieht das immer schrecklich aus. Die Babys werden dabei in eine Plexiglaswanne gelegt und die Ärmchen mit Gummiriemen seitlich am Kopfe fixiert. Das tut dem Kind zwar nicht weh, löst aber meist ein heftiges Protestgeschrei aus, das wiederum günstig für die Röntgenassistentin ist, die dann besser sehen kann, wann das Kind Luft holt. Manche Babys schlafen in der Plastikwanne auch einfach ein.

Das Röntgen von Arm oder Bein oder auch des Bauchraumes laufen ähnlich ab wie das Röntgen des Brustkorbes. Je kleiner das Kind ist, desto schwieriger wird es, eine geeignete Fixierung zu erreichen. Diese ist aber zur Anfertigung optimaler Aufnahmen zwingend erforderlich.

Liebe Eltern,

eine Röntgenuntersuchung geht normalerweise schnell, eigentlich müßten Sie mit Ihrem Kind nach einigen Minuten die Röntgenabteilung wieder verlassen können. Leider wird der normale Untersuchungsplan oft dadurch gestört, daß Notfalluntersuchungen dazwischen

■ *Abb. 7: So wird eine Röntgenaufnahme bei einem Baby gemacht: im Hängen in der sog. „Babixhülle". Diese besteht aus Plastik, sie wurde in Kiel entwickelt .*

■ *Abb. 8: Das Fixieren eines Kindes in der Babixhülle tut dem Kind nicht weh. Die MTRA muß es einige Male geübt haben, dann klappt es wunderbar!*

genommen werden müssen. Planen Sie somit für eine Röntgenuntersuchung eines Kindes sicherheitshalber etwa eine Stunde Zeit ein. Für eine Durchleuchtungsuntersuchung, insbesondere das MCU (Miktionszystourethrogramm) kann es bis zu zwei Stunden dauern.

Kleine Kinder

Für kleine Kinder ist es wichtig, die Röntgenuntersuchung in einer entspannten Situation durchführen zu lassen. Nehmen Sie daher für Ihr Kind sicherheitshalber eine Trinkmahlzeit mit, einen Schnuller und auch eine frische Windel. Bei Säuglingen und Kleinkindern hat es sich bewährt, ein Lieblingsspielzeug mitzunehmen, um das Kind ablenken zu können.

Schulkinder

Erklären Sie Ihrem Kind – vielleicht mit Hilfe dieses Büchleins – daß das Anfertigen einer Röntgenaufnahme nicht schmerzhaft oder anstrengend ist. Sagen Sie dem Kind, daß es nur für einen kurzen Moment ruhig halten soll, wenn die Röntgenassistentin dies ansagt. Bringen Sie ein Buch oder ein Malbuch mit, um eine eventuelle Wartezeit zu verkürzen.

Jugendliche

Jugendliche können ab einem bestimmten Alter (ab ca. 14 Jahren) auch ohne Begleitung der Eltern zum Röntgen kommen. Sprechen Sie trotzdem vorher mit Ihrem Kind darüber, warum die Untersuchung notwendig ist und begleiten Sie es dann, wenn Ihr Kind dies wünscht.

Alle Kinder und Jugendlichen

Für alle Patienten muß ein Überweisungsauftrag durch den behandelnden Arzt, meist den Kinderarzt, vorliegen. Ohne diesen Überweisungsauftrag kann die Untersuchung möglicherweise aktuell nicht durchgeführt werden.

- Bringen Sie alle Unterlagen zur Vorgeschichte mit (Arztbriefe, Laborwerte), insbesondere Voraufnahmen, wenn es solche gibt.

- Geben Sie bei der Anmeldung an, ob Ihr Kind unter Allergien leidet (gilt für Kontrastmitteluntersuchungen). Nennen Sie an der Anmeldung alle behandelnden Ärzte, die eine Kopie des Befundberichtes erhalten sollen.

- Bringen Sie den Röntgenpaß Ihres Kindes mit, damit die aktuelle Untersuchung eingetragen werden kann. Sollten Sie noch keinen Röntgenpaß haben, können Sie diesen an der Anmeldung erhalten.

Welche Informationen gewinnt man mit einer Röntgenaufnahme und welche mit einer Durchleuchtung?

Röntgenuntersuchungen haben bei manchen Erkrankungen eine hohe Aussagefähigkeit. Wir zeigen Ihnen hier die wichtigsten Bildbeispiele mit Fragestellungen, wie sie in der Kinderradiologie häufig vorkommen:

Entdeckung von Lungenerkrankungen:

Dies ist eine Röntgenaufnahme eines Kleinkindes. In der Mitte (hell) liegt das Herz, umgeben von der lufthaltigen Lunge (dunkel). Auf beiden Seiten sind tannenbaumartig angeordnete regelmäßig angeordnete helle Streifen, die Rippen, zu sehen. Unten rechts liegt eine halbmondförmige (dunkle) Luftblase im Magen. Oberhalb davon bildet sich eine mittelgraue Zone im unteren Teil der Lunge ab: Hier ist ein Teil der Lunge entzündet: Pneumonie.

Erkennung von Knochenbrüchen:

Aufnahme des rechten Ellenbogengelenks von vorne und seitlich bei einem Kleinkind, das auf den Ellbogen gestürzt ist und Schmerzen hat. Oben im Bild ist der Oberarmknochen und unter die beiden Unterarmknochen (Elle und Speiche) zu erkennen. Der untere Teil des Oberarmknochens scheint eigenartig aufgetrieben. Auf der Seitaufnahme (rechts) kann man sehen, daß der Knochen gebrochen ist und behandelt werden muß.

Körper-Endgrößenbestimmung:

Auf dieser Röntgenaufnahme können wir eine flach ausgestreckte Hand erkennen. Alle Knochen sind von Handgelenk bis zur den Fingerendgliedern gut zu erkennen. Da die Knochen beim Wachstum (Älterwerden) ihre Form ändern und diese Formveränderung nach nach einer gewissen Regelmäßigkeit ablaufen, kann man daraus ablesen, wie lange das Kind noch wachsen wird. Daraus und aus der Körperlänge bei Anfertigung

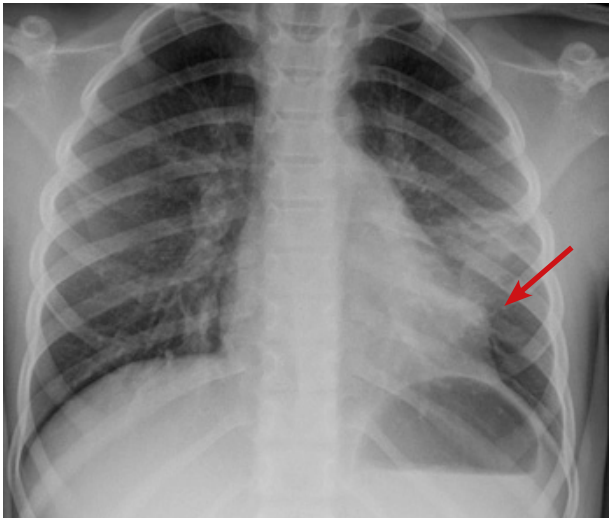

Abb. 9: Das Röntgenbild des Thorax zeigt eine Verschattungsformation links neben dem Herzen (Pfeil). Typischer Befund einer Pneumonie

Abb. 10: Röntgenbild des linken Handskeletts. Aus dieser Aufnahme kann man das Skelettalter bestimmen und ausrechnen, wie groß das Kind einmal werden wird (prospektive Endlänge)

■ *Abb. 11 a/b: Knochenbruch im Oberarmknochen nahe dem Ellbogengelenk (s.Pfeil)*

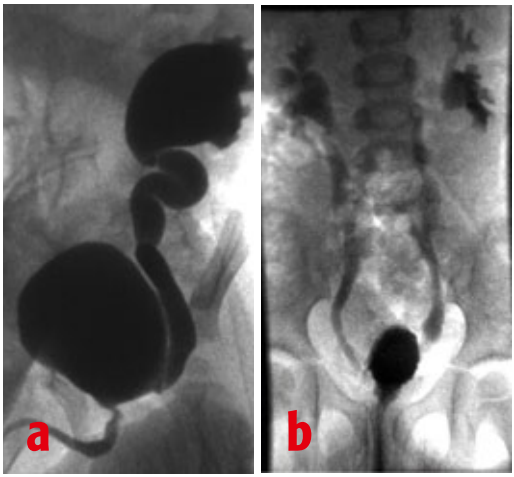

■ *Abb.12 a,b: a) MCU: Massiver Reflux in den Harnleiter und das Nierenbecken links, b) MCU: Reflux in beide Harnleiter und beide Nierenbecken*

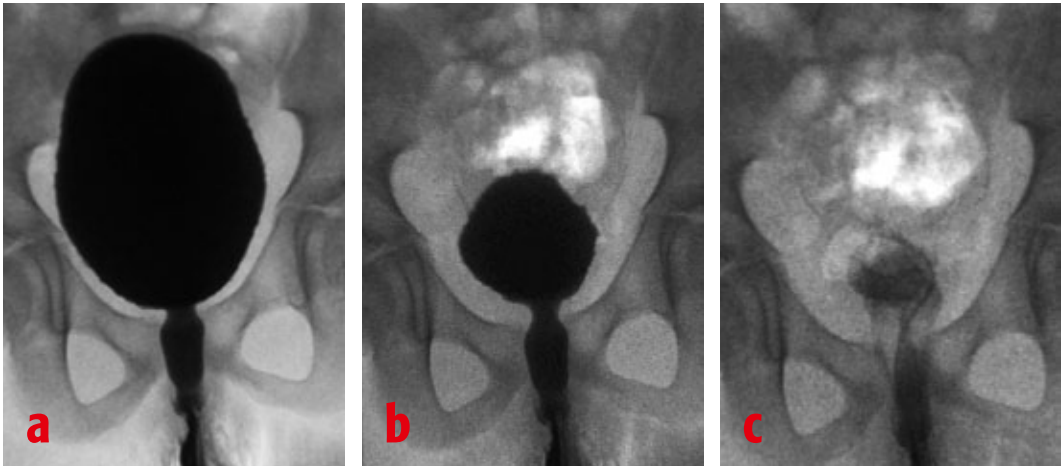

■ *Abb. 13 a-c: MCU: Die Harnblase wird regelrecht entleert, die Harnröhre ist unauffällig. Aber: die Harnblasenwand ist gezähnelt (mittleres Bild). Das kann für eine Harnblasenentzündung sprechen.*

der Aufnahme wird berechnet, wie groß das Kind voraussichtlich wird.

Erkennung von Harnwegsproblemen:

Dieses Kleinkind hat immer wieder Harnwegsinfekte. Um zu schauen, ob Veränderungen von Blase und Harnleiter vorliegen, die zur Infektanfälligkeit führen. Blasenfunktionsprüfung: Kontrastmittel (schwarz) wird in die Harnblase eingefüllt und steigt hier nach oben in den breiten Harnleiter und das Nierenbecken. Ein Reflux kann auch beidseits vorkommen (rechtes Bild). So ist es normal: Das Kontrastmittel befindet sich nur in der Harnblase. Beim Wasserlassen wird es komplett entleert und läuft nicht in die Harnleiter oder die Nieren zurück. Die Harnröhre ist unauffällig. Aber: gering wellig konturierte Harnblasenwand. Dies kann auf eine stattgehabte Blasenentzündung (Zystitis) hindeuten.

▶ **Prof. Dr. Reinhard Schumacher**
An der Krimm 15 · D-55124 MAINZ

Röntgen für Kinder

Liebe Kinder!

Wenn Euer Kinderarzt meint, daß eine Röntgenaufnahme angefertigt werden soll, wird er immer erklären, warum das geschehen soll. Ihr werdet den Radiologen oder Kinderradiologen im Beisein Eurer Mutter oder Eures Vaters aufsuchen und nur für die Anfertigung der Röntgenuntersuchung kurz allein im Raum sein. Nur bei sehr kleinen Kindern ist einer der Eltern oder eine andere Hilfsperson als Halteperson mit dabei.

Röntgenaufnahmen tun nicht weh. Sie werden mit unsichtbaren Strahlen gemacht, die dazu führen, daß ein Röntgenfilm in bestimmter Weise geschwärzt wird oder auch ein Empfänger („Detektor") bestimmte Informationen auffängt, die dann auf einem Monitor betrachtet werden können. Eigentlich ist alles sehr ähnlich wie beim Fotographieren. Deshalb muß man auch ruhig halten, damit das Bild nicht verwackelt.

Eine Röntgenassistentin wird Euch begrüßen und genau sagen, was Ihr machen sollt, damit die Röntgenaufnahme gut gelingt. Z.B. muß man für eine Röntgenaufnahme der Lunge den Oberkörper frei machen und sich dann vor einen Röntgenschirm stellen. Dann sagt einem die Röntgenassistentin, daß man einatmen und die Luft anhalten soll.

Ein Lichtfeld zeigt an, welche Teile des Körpers mit dem Röntgenbild erfaßt werden. Meist hört man ein kurzes Signal, z.B. einen Glockenton, wenn das Röntgengerät von der Assistentin ausgelöst wurde. Danach darf man dann gleich weiteratmen und das Bild ist auch schon fertig. Anschließend wird der Röntgenarzt das Bild auswerten und gegebenenfalls mit Dir und den Eltern den Befund besprechen. Das Bild bekommst Du mit, entweder auf einem Film oder auf einer CD und kannst es Dei-

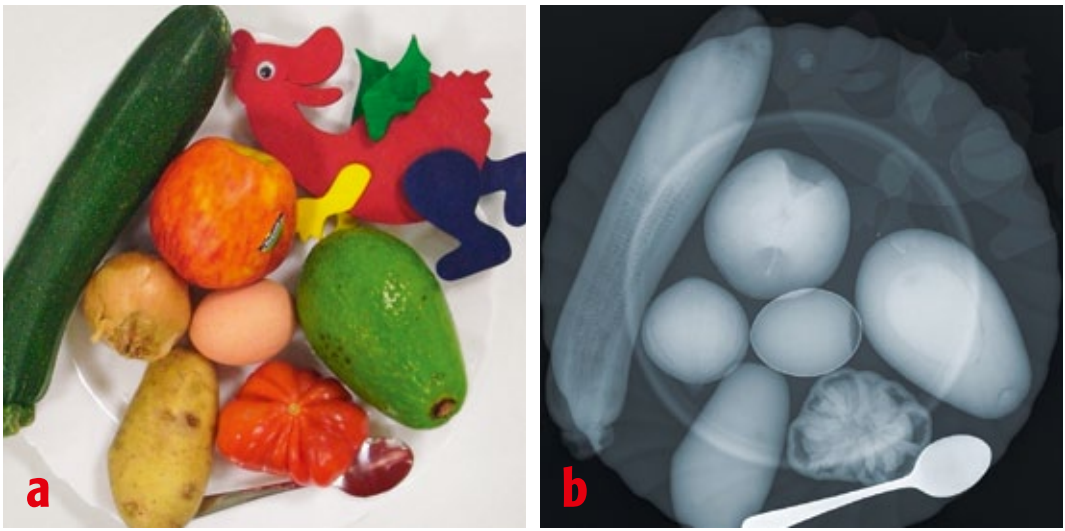

Abb. 14 a, b: Ein Röntgengerät erzeugt ein ganz anderes Bild als unsere Augen!
a) so sieht unser bunter Teller aus;
b) Erkennst Du die einzelnen Teile alle im Röntgenbild? So versteht man vielleicht, warum man lange lernen muß, was auf Röntgenbildern zu sehen ist.

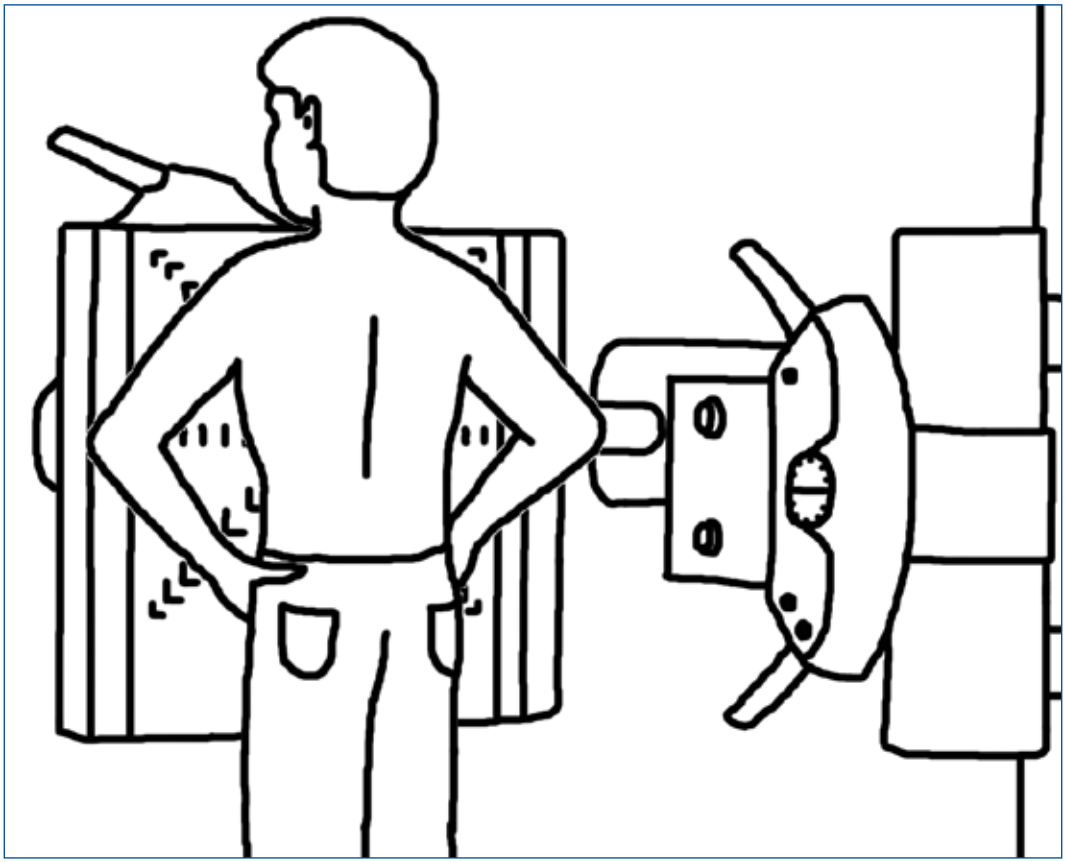

nem Kinderarzt geben. Dieser wird dann entscheiden, welche Behandlung bei Dir notwendig ist.

Im Röntgen kann man gut Informationen gewinnen über:

- die Lunge (hast Du eine Lungenentzündung?),
- die Knochen (ist ein Knochenbruch vorhanden?)
- oder über das Skelettalter – hierzu wird die linke Hand geröntgt. Ein Fachmann kann dann ausrechnen, wie groß Du einmal wirst.

Bei Durchleuchtungsuntersuchungen werden Filme von Organen hergestellt, dazu braucht man meist ein Kontrastmittel. So kann man die Funktion der Speiseröhre oder von Magen und Darm darstellen. Außerdem kann man mit Hilfe eines MCU (Miktionszystourethrogramm) feststellen, ob Kinder mit Harnwegsinfektionen einen sog. Reflux (=Rückfluß) von Kontrastmittel aus der Harnblase in die Harnleiter und/oder Nieren haben.

Röntgen- und Durchleuchtungsuntersuchungen tun nicht weh und gehen meist auch schnell. Man muß keine Angst vor diesen Untersuchungen haben.



Tommy

Die Geschichten vom kleinen Kernspintomographen

– Jetzt auch als Booklet, 8 S., zum Preis von 4,50 € zzgl. Versand –

„Tommy und der Techniker“

Tommy, der kleine Kernspintomograph, hatte Angst. Seit gestern hatte er ein seltsames knirschendes Geräusch bemerkt, wenn seine automatische Liege in seinen Bauch, den die Patienten immer „die Röhre“ nennen, hineingefahren wurde. Am Ende des gestrigen Tages war ihm schon ganz schlecht vor Bauchschmerzen gewesen.

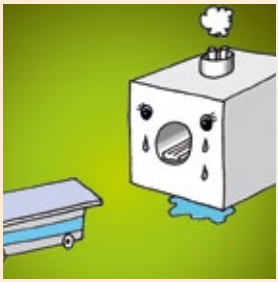

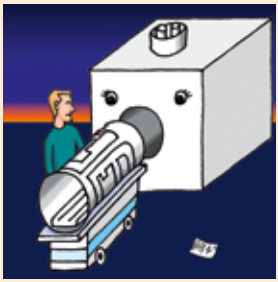

Und auch heute morgen war Tommy nicht so fröhlich wie sonst: er hatte sich bei jeder Kalibration eines Phantoms abmühen müssen wie nie zuvor und auch seine Werte für das Signal-Rauschverhältnis waren die schlechtesten aller Zeiten. Den ganzen Tag heute hatten Tommy und die MTA sich durch die Untersuchungen gequält – das kannte er doch sonst gar nicht! Die Patientenbilder waren teilweise rauschig und inhomogen und die Fettunterdrückung gelang nur teilweise.

Was war los ? ...

Ihr wollt wissen, wie die Geschichte weitergeht ? Bestellt doch das schöne Büchlein mit der ganzen Geschichte beim Förderverein „Kind&Radiologie“.
mail@kind-und-radiologie.eu

Bildgebungsverfahren:

CT – Computertomographie

- Warum diese Methode für Ihr Kind ausgewählt wurde
- Funktionsweise
- Was Sie erwartet
- Was Sie für den Termin beachten müssen
- CT für Kinder – eine altersgerechte Darstellung

Abb. 1: Eine CT-Untersuchung ist für ein Kind nicht schlimm. Man liegt bequem auf einer Liege und wird durch die große Öffnung (die Gantry) durch den Computertomographen hindurchgefahren, während eine Serie von Bildern angefertigt wird. Insgesamt dauert eine CT-Untersuchung nur wenige Sekunden!

Cornelia Schröder, Reinhard Schumacher

Warum Computertomographie (CT) für Ihr Kind ausgewählt wurde

Computertomographische Untersuchungen werden bei Kindern und Jugendlichen nur selten durchgeführt. Das liegt daran, dass man bei jungen Menschen, bei denen man ja mit einer erhöhten Strahlensensibilität rechnen muß, nach dem sog. „ALARA"-Prinzip („as low as reasonable achievable") vorgeht, somit versucht, strahlenbelastende Untersuchungen nach Möglichkeit zu vermeiden. Seit kurzem gibt es aber für CT-Datensätze eine neue Rechenmethode („iterative Rekonstruktion"), die auch aus Rohdaten, die nur mit sehr geringer Dosis (bis zu 80% weniger Dosis als bisher) angefertigt wurden, sehr gut verwertbare Bilder liefern. Es wird daher in Zukunft mehr von den Kenntnissen und Erfahrungen des Radiologen/Kinderradiologen abhängen, ob und wann die Indikationen für CT-Untersuchungen für Kinder und Jugendliche wieder etwas breiter gefaßt werden.

Die häufigsten Indikationen/Fragestellungen bei Kindern im CT

- Felsenbein/Innenohr, z.B. bei Frage nach Cochleaimplantat
- Schädel-/Hirntrauma mit Frage nach Schädelfraktur und/oder intracranieller Blutung (oft, weil MRT nicht allseits zu jeder Zeit verfügbar)
- Dental-CT mit gewünschten Panoramarekonstruktionen bei Zahnfehlstellungen
- CT der Nasennebenhöhlen bei geplanter Op
- Lungen-CT/Thorax-CT (selten) bei Fehlbildung oder atypischer Infektion
- CT Gelenk bzw. Extremität, bei im MRT nicht geeignet darstellbarer Fraktur/knöcherner Absprengung
- CT Thorax/Abdomen, ggf. mit KM, bei Tumoren (selten)

Eine CT-Untersuchung bei Kindern und Jugendlichen wird man in folgenden Fällen durchführen:

- Das Kind hat einen Unfall erlitten, bei dem eine Hirnblutung, gegebenenfalls auch in Kombination mit einer Schädelfraktur zu erwarten ist und die klinische Situation kein abwartendes Verhalten erlaubt. Dies ist eine sog. Notfallindikation, wie auch das sog. „Polytrauma", bei dem das Kind Verletzungen an verschiedenen Lokalisationen hat. Grundsätzlich ist es möglich, mittels einer einzigen CT-Untersuchung den gesamten Körper nach Verletzungen abzusuchen. Selbstverständlich wird der Kinderradiologe oder Radiologe auf die Strahlendosis achten und nur bei lebenswichtiger Fragestellung eine so ausführliche CT-Untersuchung durchführen.

- Das Kind ist taub oder hat ein deutlich eingeschränktes Hörvermögen, sodaß ein Cochleaimplantat geplant ist

- Eine chronische Sinusitis liegt vor, sodaß eine Op geplant ist. Erforderlich ist hier die genaue Darstellung der feinen Knochenlamellen der Nasennebenhöhlen, insbesondere der sogenannten „Siebbeinzellen" (Ethmoidalzellen).

- Es wird ein Knochenbruch oder eine knöcherne Absprengung, oft in Nachbarschaft eines Gelenks, vermutet. Röntgen und/oder MRT haben in diesem Spezialfall keine ausreichende Klärung erbracht.

- Die anatomischen Zusammenhänge eines Tumors und dessen Kontrastmittelverhalten sollen dargestellt werden. Diese Indikation wird in Zukunft zunehmend durch MRT-Untersuchungen ersetzt werden.

Wie funktioniert die Methode?

Die Computertomographie ist ein mit Röntgenstrahlung arbeitendes modernes Schnittbildverfahren. Hierbei rotiert eine Röntgenröhre um den Patienten, während dieser auf einer Liege durch das Gerät gefahren wird (Spiral-CT).

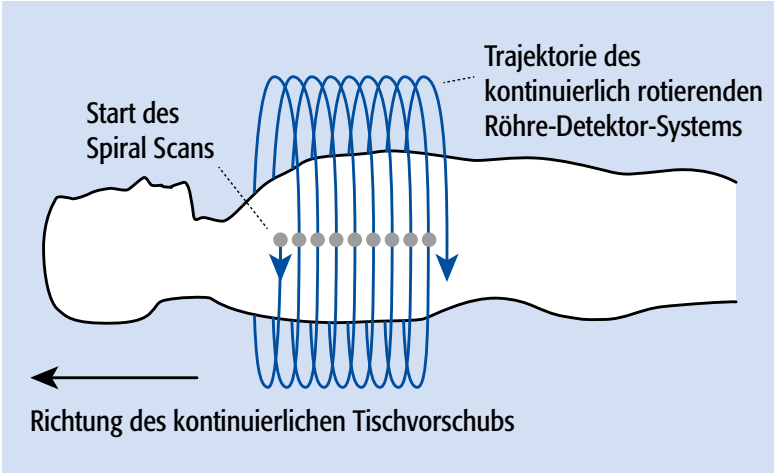

Abb. 2: Spiral-CT: Während der Patient auf der Untersuchungsliege liegt, wird er mit konstantem Tischvorschub durch das CT-Gerät gefahren. Dabei werden kontinuierlich Bilddaten akquiriert. Insgesamt dauert eine CT-Untersuchung nur wenige Sekunden

Die Bildinformationen werden von Empfängern aufgefangen (Mehrfachdetektor-CT) und in Grauwerte umgerechnet. Letztere unterscheiden Gewebe aufgrund ihrer Absorptionseigenschaften für Röntgenstrahlung nach der sog. „Hounsfield-Skala".

Dabei werden Knochen hell (weiß, entsprechend 500 bis 1500 Hounsfield-Einheiten) abgebildet und Luft dunkel (schwarz, - 1000 Hounsfield-Einheiten). Wasser hat definitionsgemäß 0 und Fettgewebe ca. -100 Hounsfield-Einheiten.

Je mehr Detektoren ein CT-Gerät hat, desto schneller erfolgt die Datengewinnung und desto schneller ist die Untersuchung für den Patienten. Moderne Computertomographen haben daher 256 Detektoren und mehr.

Die Untersuchungszeiten liegen zwischen 5 und 12 Sekunden. Es lassen sich somit sogar bewegliche Organe wie das Herz mit seinen Blutgefäßen inzwischen artefaktfrei darstellen.

Aus dem Rohdatensatz können Schnittbilder in horizontaler Richtung (Transversalschnitte) angefertigt werden, aber auch Rekonstruktionen in allen Raumrichtungen (MPR) und auch Volumendarstellungen (Volume-Rendering). Die CT ist ein strahlungsintensives Verfahren, daher wird es nur angewendet, wenn keine andere bildgebende Methode ein vergleichbares Ergebnis liefern kann. Bei Kindern wird wegen der erhöhten Strahlensensibilität des kindlichen Gewebes die Computertomographie nur sehr zurückhaltend eingesetzt. Dabei wird darauf geachtet, dass spezielle Kinderprogramme verwendet werden. In letzter Zeit hat ein neues Rechenverfahren („iterative Rekonstruktion") zu einer erheblichen Dosisersparnis (bis zu 80% der bisherigen Dosis!) geführt.

Günstig für den Patienten und gerade für Kinder ist die Tatsache, dass CT-Untersuchungen nur wenige Sekunden dauern, dies auch bei großen Untersuchungsvolumina. Die Kinder müssen somit nur sehr kurz ruhig halten (6-12 Sekunden).

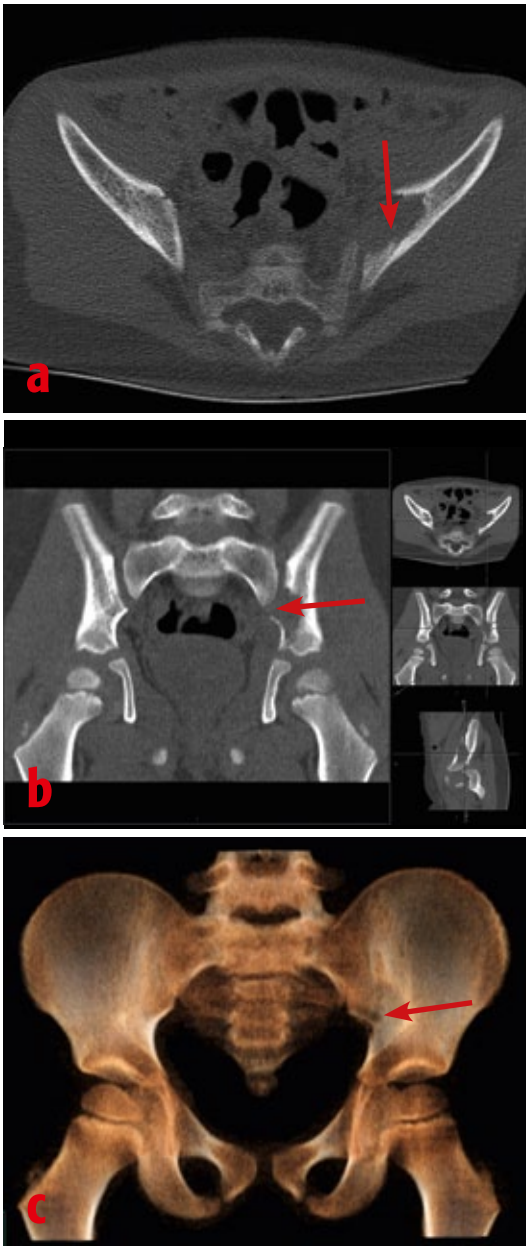

■ *Abb. 3 a-c: Osteolyse im linken Os ilium (Pfeile), a) Einzelschicht in transversaler Richtung, b) coronale Rekonstruktion (MPR), c) Volume-Rendering-Rekonstruktion. Dies Beispiel zeigt, dass die moderne Computertomographie immer die möglichkeit der Rekonstruktion der Daten bietet, so dass man für den behandelnden Arzt eine ideale Darstellung des Befundes erreicht.*

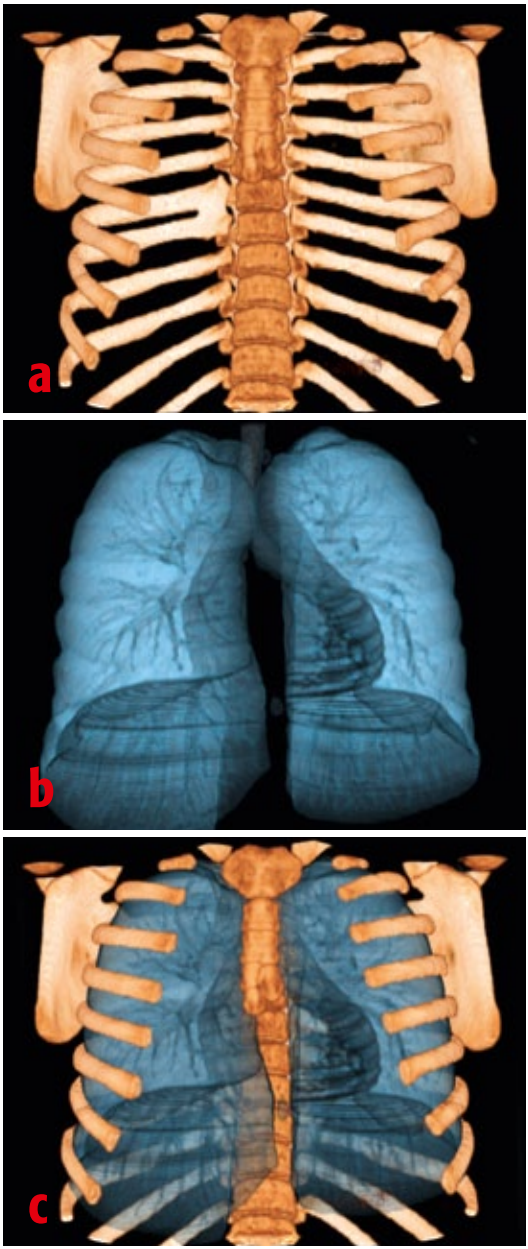

■ *Abb. 4 a-c: Die einzelnen Gewebe lassen sich aus dem CT-Datensatz selektieren und getrennt darstellen: hier Lunge und Knochen*

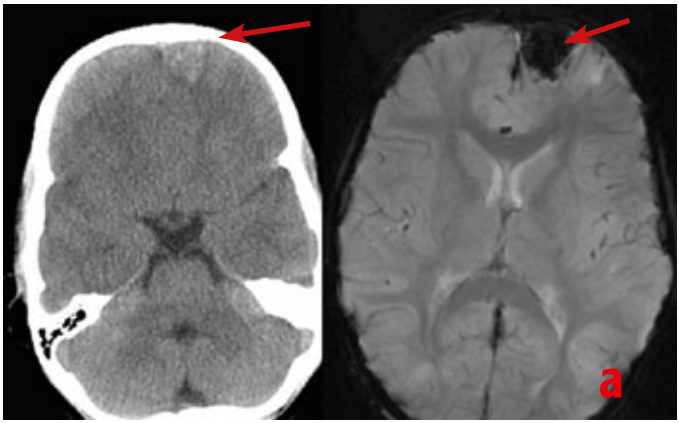

■ *Abb. 5 a: Hirnblutung – linker Hand: CT; rechter Hand: MRT; man erkennt im MRT die Hirnblutung schwarz, sie ist in dieser empfindlichen Messung (T2*) viel besser zu erkennen als im CT.*

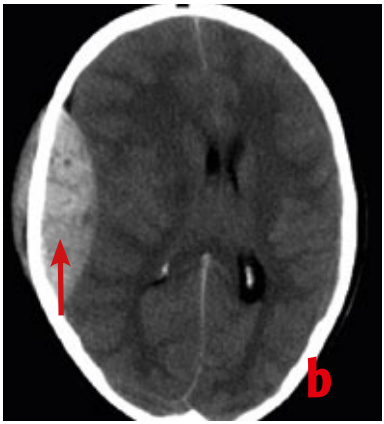

■ *Abb.5 b: Epidurale Blutung (Pfeil)*

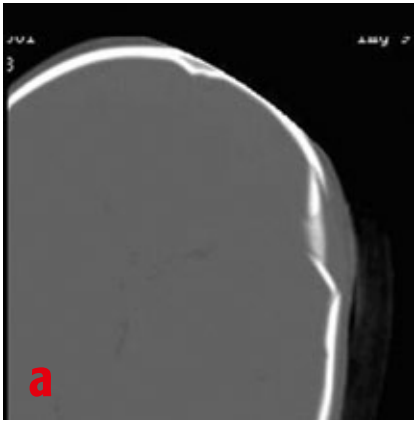

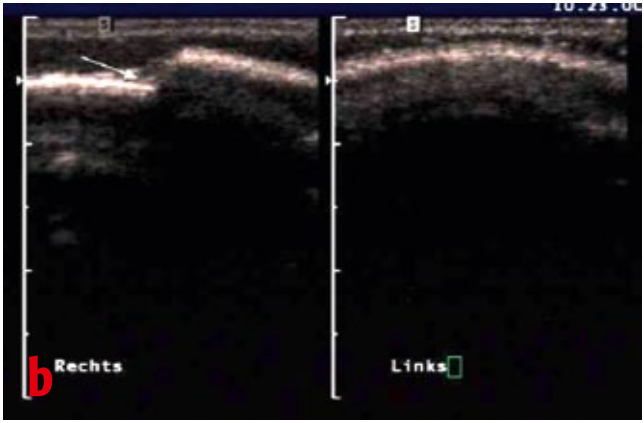

■ *Abb. 6 a,b: Knochenbruch (Fraktur) des Schädelknochens. a Impressionsfraktur im CT (Knochenfenster). Ein solcher Befund kann nur operativ beseitigt werden. b Schädelfraktur im Ultraschall, daneben unauffälliger Schädelknochen ohne Fraktur*

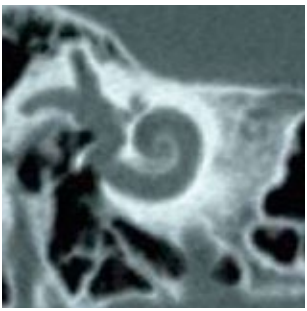

■ *Abb. 7: Felsenbein: Cochlea („Hörschnecke")*

Bei Bauchuntersuchungen kann es sein, dass ein trinkbares Kontrastmittel vor der Untersuchung gegeben wird, um Magen und Darm besser abgrenzen zu können. Bei Darstellungen des Brustkorbes und/oder des Bauchraumes kann es notwendig werden, daß zu Beginn der CT-Untersuchung ein Kontrastmittel in die Armvene gespritzt werden muß.

Ob man Kontrastmittel braucht, wird der Kinderradiologe/Radiologe in Abhängigkeit von der Fragestellung entscheiden. Die heutigen Kontrastmittel sind im Allgemeinen gut verträglich.

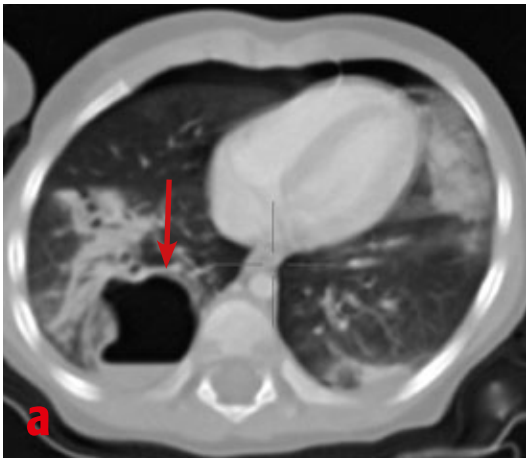

■ *Abb. 8 a: CT des Thorax bei einem Kind nach Verkehrsunfall. Einblutungen in beide Lungen, außerdem lufthaltiges Areal mit Einblutung und Spiegelbildung (Pfeil)*

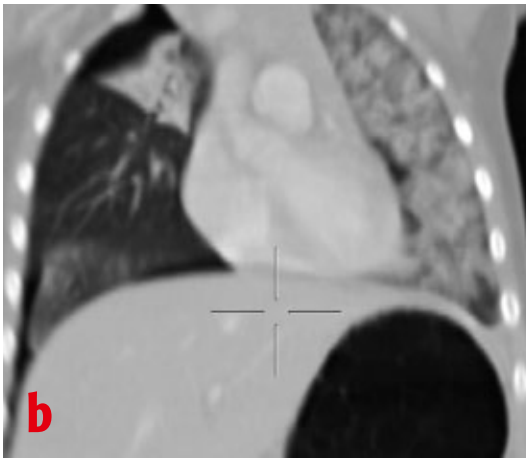

■ *Abb. 8 b: Einblutungen in beide Lungen (helle Areale)*

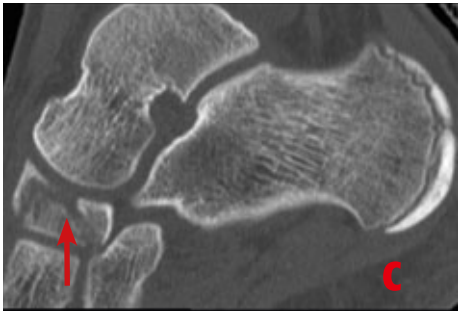

■ *Abb. 9 a, b, c: Navicularefraktur (Mehrstückfraktur), siehe Pfeile,*
a) transversale Einzelschicht,
b) coronale Rekonstruktion,
c) sagittale Rekonstruktion

Was erwartet Sie und Ihr Kind?

Eine CT-Untersuchung ist mit den modernen Geräten in wenigen Sekunden durchgeführt, insbesondere, wenn – wie bei den meisten Kinderuntersuchungen – keine Kontrastmittelgabe erforderlich ist.

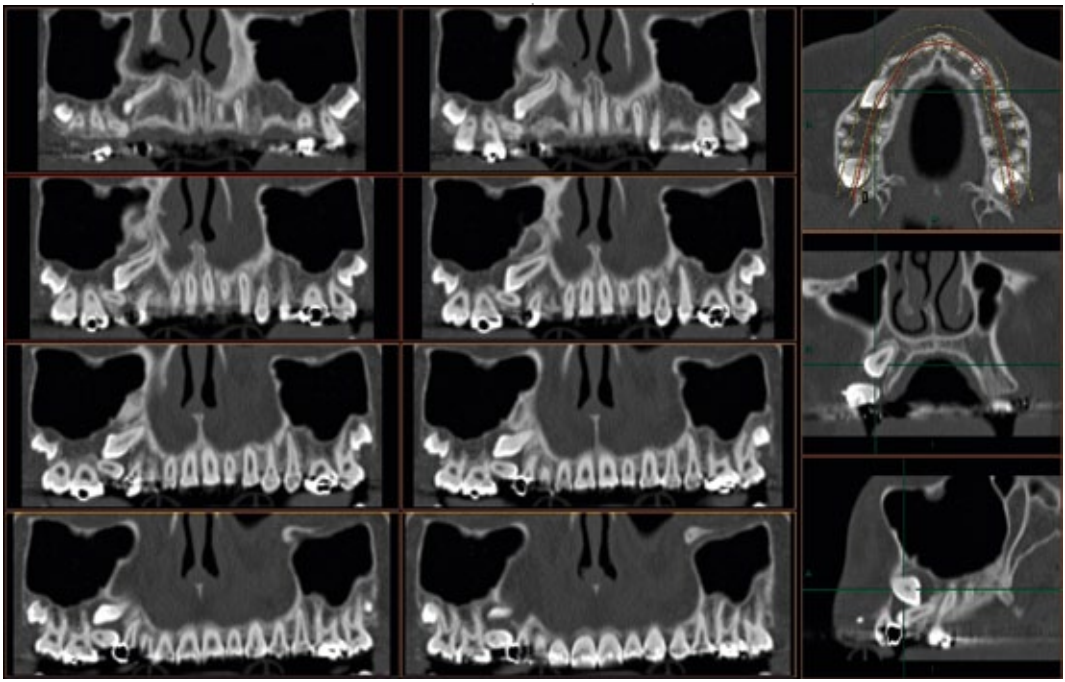

Abb. 10: Denta-CT mit diversen Rekonstruktionen, linker Hand und in der mittleren Spalte: Panoramaaussichten. Man sieht gut einen schräg liegenden Zahn im rechten Oberkiefer.

Dies bedeutet, dass Neugeborene und kleine Kinder durchaus ohne Narkose/ohne Sedierung, z.B. zur Zeit ihres Mittagsschlafes, untersucht werden können. Man sollte die Lagerung dann bei sattem, zufriedenen Kind zur geeigneten Zeit durchführen und das Kind in der Lagerungshülle auf der CT-Liege einschlafen lassen. Auf diese Weise lassen sich z.B. Untersuchungen des Felsenbeins (Innenohr, bei Frage nach Cochleaimplantat) bei kleinen Kindern gut durchführen.

Schulkindern und Jugendlichen kann man die Untersuchung gut erklären und die richtige Lagerung kurz üben. Bei der Schnelligkeit der heutigen CT-Geräte ist die Durchführung der Untersuchung dann kein Problem mehr, der Termin jederzeit möglich.

Akute Unfallfolgen können in Abhängigkeit von der Symptomatik sofort dokumentiert werden.

Eine besondere Vorbereitung von größeren Kindern ist für die CT nicht notwendig.

Was müssen Sie für den Termin beachten?

Wichtig ist, daß der junge Patient für die kurze Zeit der Messung absolut ruhig liegt, damit der Bilddatensatz auswertbar ist. Insofern sollte man bei kleinen Kindern versuchen, die CT-Untersuchung zu deren Schlafenszeit durchzuführen. Die Kinder sollten satt und müde sein und im günstigsten Fall auf der Geräteliege einschlafen.

Größeren Kindern und Jugendlichen kann man die Untersuchung erklären und sie auch einmal zur Probe durch das Gerät hindurchfahren lassen. Es sind keine lauten Geräusche wie beim MRT zu erwarten, der „Tunnel" eines CT-Gerätes ist groß genug, ein Engegefühl tritt nicht auf.

Kontrastmittelgaben sind nur in speziellen Fällen erforderlich, viele Fragestellungen können ohne Kontrastmittelinjektion beantwortet werden. Die meisten Kinder müssen somit für eine CT-Untersuchung keine Spritze bekommen.

Bringen Sie alle Arztbriefe oder sonstige medizinsche Informationen zur CT-Untersuchung mit.

Kommen Sie mit Ihrem Kind möglichst pünktlich zur Untersuchung. Richten Sie sich aber darauf ein, dass ein Computertomograph ein Gerät der Notfalldiagnostik ist, so dass manchmal (insbesondere wenn das Gerät zu einer Krankenhausambulanz gehört) ein Unfallpatient vorgezogen werden muss. Das kann dann länger dauern, da Unfallpatienten oft schwierig zu lagern sind aufgrund ihrer Verletzungen.

In solchen Fällen ist es immer gut, wenn die Eltern gerade für kleine Kinder etwas zu Trinken und zu Essen mitbringen, am besten auch ein Spielzeug zur Ablenkung.

Liebe Eltern,
bitte bringen Sie zu einer CT-Untersuchung Ihres Kindes alle wichtigen Informationen (Arztbriefe, Laborwerte) mit. Insbesondere ist es hilfreich, eventuell vorhandene Voraufnahmen bereit zu halten. Nur so kann der Radiologe/Kinderradiologe Ihr Kind optimal betreuen.

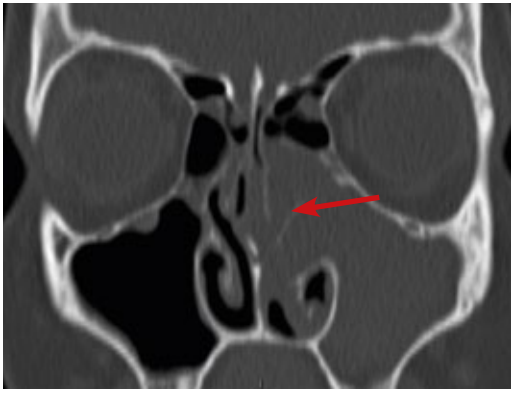

Abb. 11: Expansive Schleimhautschwellung in der li Kieferhöhle, hier durch Fraktur der Kieferhöhlenwand (Pfeil Fragment)

▶ Dr. Cornelia Schröder · Kinderradiologische Praxis
Prüner Gang 16 - 20 · D-24103 KIEL

Computertomographie für Kinder

Liebe Kinder,

wenn bei Euch eine CT-Untersuchung (=Computertomographie) durchgeführt werden soll, müsst Ihr Euch keine Sorgen machen. Es ist eine der schnellsten Untersuchungen, die man sich vorstellen kann – sie dauert nur wenige Sekunden!

Abb. 12: Eine CT-Untersuchung geht schnell!

Seltener werden bei Kindern CT-Untersuchungen des Brustkorbes, des Bauches oder von Gelenken durchgeführt, da diese Untersuchungen meist durch die Magnetresonanz-tomographie (MRT) erfolgen.

Wenn eine CT-Untersuchung bei Euch gemacht werden soll, werdet Ihr auf einer Liege liegen, die dann mit Euch in den Computertomographen hinein gefahren wird. Ein CT sieht aus wir eine sehr kurze Röhre, man hört während der Untersuchung ein nicht sehr lautes Motorengeräusch.

Durch ein neues Rechenprogramm kann die Strahlenbelastung jetzt erheblich gesenkt werden! Das ist gerade für Untersuchungen von Kindern ideal.

Unsere häufigsten CT-Untersuchungen bei Kindern und Jugendlichen sind:

- Nasennebenhöhlen
- Felsenbein (zur Darstellung der Strukturen des Mittel- und Innenohres, oft vor Cochleaimplantat bei Schwerhörigkeit/Taubheit)
- Denta (hier werden die Zähne dargestellt, um z.B. Zahnfehlstellungen oder im Kiefer verborgene Zähne darzustellen)

Meist werden die Untersuchungen so durchgeführt, dass erst eine Übersichtsaufnahme gemacht wird (man wird also einmal in das Gerät hinein und dann wieder heraus gefahren). An dieser Übersichtsaufnahme plant die MTRA zusammen mit dem Arzt die eigentliche Untersuchung.

Dann wird die Untersuchungsliege mit dem Patienten darauf auf den Startpunkt gefahren. Jetzt muß man für wenige Sekunden ruhig liegen bleiben und schon ist die Untersuchung fertig! Aus dem erzeugten 3-D-Datensatz lassen sich alle möglichen Ansichten vom Untersuchungsvolumen berechnen, z.B. kann man Eure Zähne in einer sogenannten Panoramaansicht darstel-

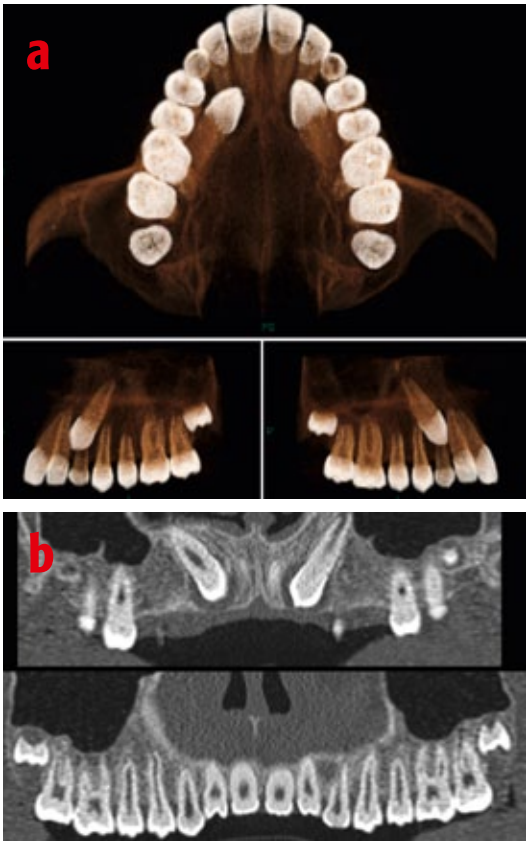

■ *Abb. 13 a, b: Hier sieht man gut, dass der Eckzahn im rechten Oberkiefer schief steht und noch nicht durchgebrochen ist*

len. Anhand von dieser Aufnahme kann man genau sagen, wie viele Zähne schon durchgebrochen sind und wie viele noch kommen werden!

Gut zu wisssen für Eure Eltern ist, daß durch ein neues Rechenprogramm, welches wir seit kurzem zur Verfügung haben, die Strahlenbelastung bei einer CT-Untersuchung auf bis zu 80 % der früher üblichen Dosis gesenkt werden kann, und das bei gleichbleibender Bildqualität!

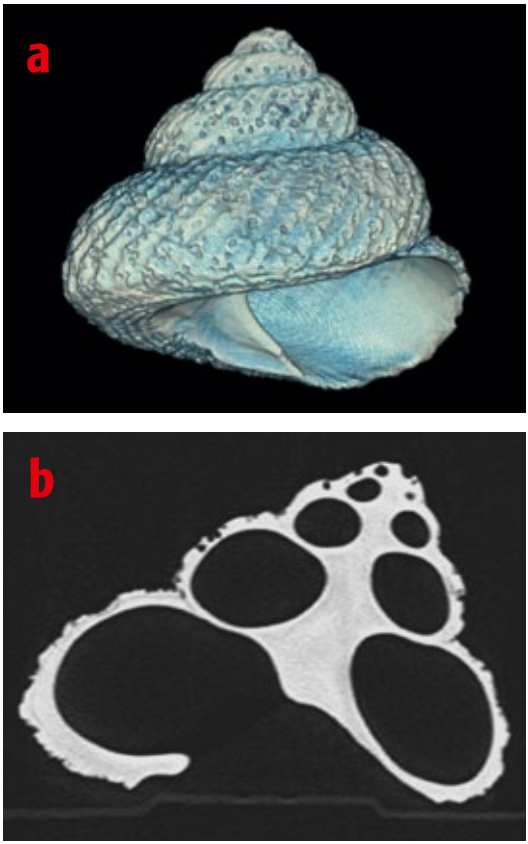



■ *Abb. 14 a-c: Mit einer CT-Untersuchung kann man in ein Objekt hineinsehen, ohne etwas zu zerstören! Wir zeigen Euch dies hier am Beispiel eines Schneckenhauses.*

■ Baron,
Dr. med. Yvonne
Oberärztin
Radiologische Abteilung
Städtisches Krankenhaus Kiel GmbH
Chemnitzstr. 33
D-24116 Kiel
Tel.: 0431 / 1697 2204
Email:
yvonne.baron@krankenhaus-kiel.de

■ Kohl,
Dr. med. Andreas
Kinder- und Jugendmedizin
Rutkamp 1-3
D-24111 KIEL
Tel.: 0431 / 698690
Email: dr.andreas.kohl@web.de

■ Sälzer,
Astrid
Kinderradiologische Praxis
Prüner Gang 16-20
D-24103 KIEL
Tel.: 0431 / 97 447 27
Fax: 0431 / 97 447 15
Email: saelzer.a@web.de

■ Schröder,
Dr. med. Cornelia
Kinderradiologische Praxis
Prüner Gang 16-20
D-24103 KIEL
Tel.: 0431 / 97 447 27
Fax: 0431 / 97 447 15
Email: dr.schroeder@email.de

■ Schumacher,
Prof. Dr. med. Reinhard
An der Krimm 15
D-55124 MAINZ
E-Mail: schumach@uni-mainz.de

■ Staalman,
Dr. med.habil. Christoffel Rudolf
Zijdelaan 30
NL-2594 BW DEN HAAG
Tel.: 0031 (0)70/385 3656
Fax: 0031 (0)84/725 9521
Email: gpr@chrisstaalman.com

Vielen Dank an Herrn Prof. Dr. Mentzel, Jena, für folgende Abbildungen aus dem CT-Artikel: Abb. 1, Abb. 5, Abb. 6.

An alle Mitglieder der GPR und Mitglieder des Fördervereins kind&radiologie wird k&r unentgeltlich verteilt. Ansonsten kann k&r zum Preis von 33,– EUR jährlich (4 Ausgaben) zzgl. Versandkosten abonniert werden. Ermäßigter Abonnementpreis für Schüler, Studenten, Assistenzpersonal: 27,– EUR zzgl. Versand. Weitere Informationen erhalten Sie bei bei Frau Dr. Schröder (0431) 97 447 27.

Herausgeber: Förderverein kind&radiologie e.V, Prüner Gang 16-20, 24103 Kiel

■ Dr. Cornelia Schröder
Kinderradiologie
Prüner Gang 16-20
24103 Kiel

■ Astrid Sälzer
Kinderradiologie
Prüner Gang 16-20
24103 Kiel

■ Prof. Dr.
Reinhard Schumacher
An der Krimm 15
55124 Mainz

■ PD Dr.
Hans-C. Oppermann
Barstenkamp 4
24113 Molfsee

ISSN 1614-9440

Layout, Satz & Grafik: carta.media Kommunikation, Design, Produktion GmbH, 61381 Friedrichsdorf